



Tumor i øjenhulen

Version 1.0

GODKENDT

Faglig godkendelse

4. april 2022 (DMCG)

Administrativ godkendelse

7. april 2022 (Sekretariatet for Kliniske Retningslinjer på Kræftområdet)

REVISION

Planlagt: 4. april 2026

INDEKSERING

Kræft, Cancer, Øjenhule, Orbita, Øjenkræft, DOOG

Indholdsfortegnelse

| | |
|---|----|
| Indholdsfortegnelse | 1 |
| 1. Anbefalinger (Quick guide)..... | 1 |
| Udredning | 1 |
| Radiologiske undersøgelser | 1 |
| Diagnostisk steroidbehandling..... | 1 |
| Biopsi..... | 1 |
| 2. Introduktion | 3 |
| 3. Grundlag | 4 |
| Udredning | 4 |
| Radiologiske undersøgelser | 4 |
| Diagnostisk steroidbehandling..... | 6 |
| Biopsi..... | 7 |
| 4. Referencer | 10 |
| 5. Metode | 14 |
| 6. Monitorering | 15 |
| 7. Bilag | 16 |
| 8. Om denne kliniske retningslinje..... | 17 |

1. anbefalinger (Quick guide)

Udredning

1. Diagnostik og behandling af tumorer i øjenhulen i Danmark er klassificeret som en højt specialiseret funktion og foretages på eller i samarbejde med øjenafdelingerne på Aarhus Universitetshospital i Skejby eller Rigshospitalet på Blegdamsvej i København (D).

Radiologiske undersøgelser

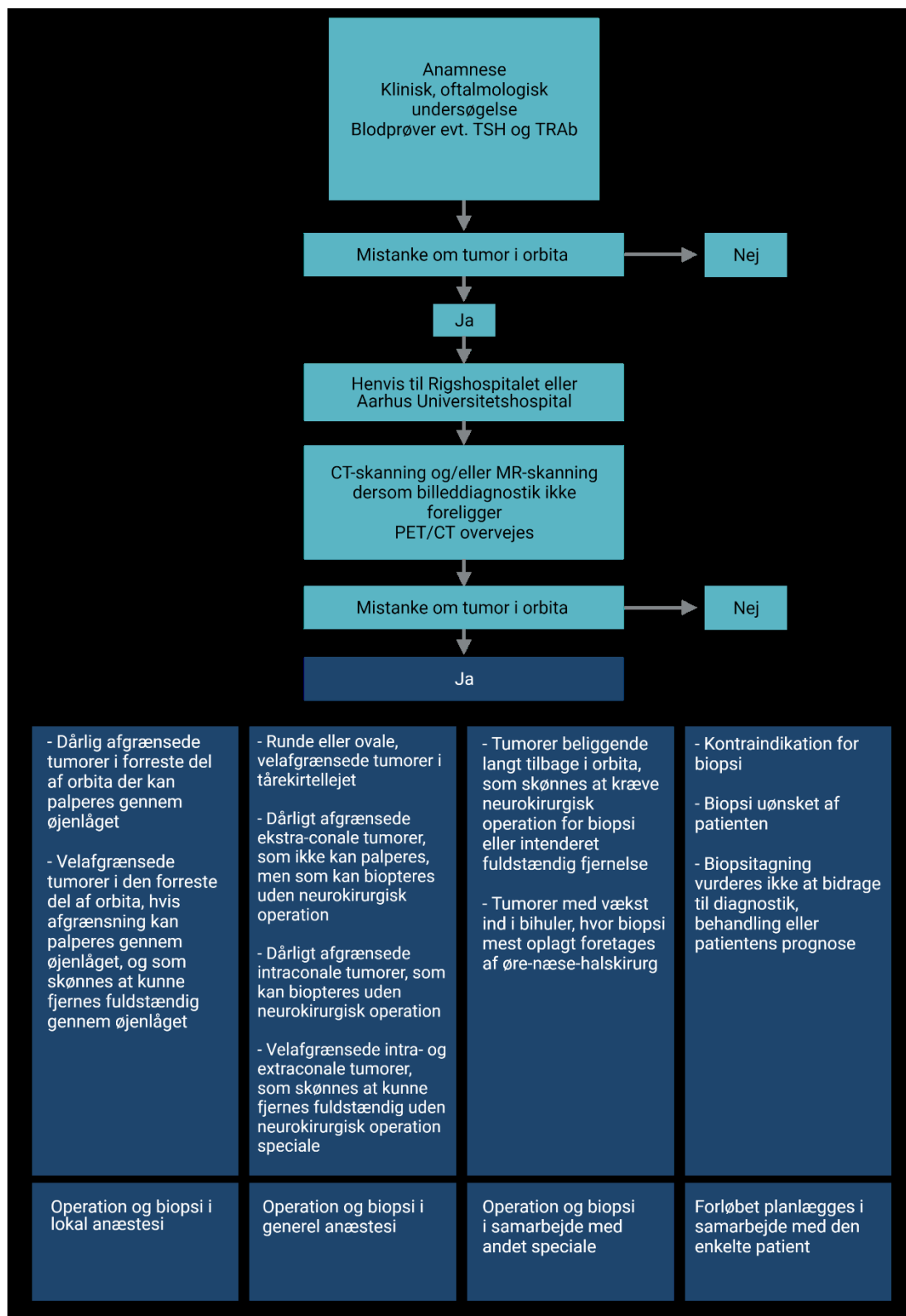
2. Der skal udføres billeddiagnostisk udredning med CT-skanning og/eller MR-skanning af orbita for at kunne vurdere tumors lokalisation og udbredelse, herunder indvækst i omgivende strukturer (D).
3. CT- og MR-skanning er komplementære og det kan overvejes at udføre begge undersøgelser (D)
4. Ved påvisning af en diffust afgrænset, kontrastopladende tumor i orbita på CT- eller MR-skanning anbefales biopsi (D).

Diagnostisk steroidbehandling

5. Steroid trial for diagnostik af orbitale tumorer er sjældent indiceret (C).

Biopsi

6. Ved kliniske og radiologiske tegn på pleomorft adenom i tårekirtlen anbefales excisionsbiopsi i generel anæstesi (C).
7. Ved påvisning af en dårligt afgrænset, kontrastopladende tumor på tårekirtlens sted ved CT- eller MR-skanning tilbydes patienten incisionsbiopsi (C).



Figur 1: Flowchart for udredning af patienter med mistænkt tumor i orbita.

2. Introduktion

Øjenhulen, orbita, er en pyramideformet knoglestruktur der indeholder øjeæblet, øjenmuskulatur, tårekirtlen samt blodkar, nerver, fedt- og bindevæv. Såvel benigne som maligne tumorer i orbita kan udgå fra alle disse strukturer, eller opstå ved sekundær indvækst eller fjernmetastaser. Orbitale tumorer udgør dermed en svært heterogen gruppe af sygdomme. Derudover kan infektiøse, vaskulære og inflammatoriske læsioner, herunder eksklusionsdiagnosen idiopatisk orbital inflammation (tidligere orbital pseudotumor), dele symptombillede med de egentlige tumorer, og yderligere komplicere den diagnostiske proces.

Et studie fra 1997 viste at der i Danmark var ca. 80 biopsiverificerede tilfælde af non-thyroide tumorer i orbita per år og beskrev en stigende incidens i tidsperioden 1974-1997 (1). Der foreligger ikke nyere opgørelser af de nationale forhold efter denne. Intraokulære tumorer henregnes ikke under orbitatumorer i oftalmologisk litteratur. Benigne læsioner i orbita kan være vaskulære (lymfangiomer, varicer, arteriovenøse malformationer), neurale (gliomer, neurofibromer, schwannomer og menigeomer) eller fibro-ossøse. De maligne tumorer inddeles i lymfomer, epiteliale, non-epiteliale og sekundære. I den danske opgørelse udgjorde maligne tumorer 45% af alle læsioner hos voksne, fordelt på 43% primære tumorer, 48% sekundære tumorer og 9% fjernmetastaser (1). Denne malignitetsfrekvens er noget højere end en tilsvarende opgørelse fra USA som viste en malignitetsfrekvens på 36% (2). Maligne lymfomer udgjorde den største gruppe af primære tumorer (14.9%) hos voksne, hvorimod orbital indvækst fra uveale maligne melanomer udgjorde den største gruppe af sekundære tumorer (9.2%). Hos børn udgjorde maligne tumorer 22% af alle læsioner fordelt på 65% primære tumorer, 29% sekundære tumorer og 6% metastaser.

Symptomer på tumor i orbita er uspecifikke, og opstår som regel af et forhøjet tryk i øjenhulen (masseeffekt) der kan give eksoftalmus, smerter, nyopstået dobbeltsyn, ptose, palpabel periorbital masse, nedsat okulær bevægelighed, afferent pupildefekt, nedsat syn, synsfelt eller ændret synskvalitet/farvesyn (3).

Symptomvarigheden varierer fra få dage til år. Begrundet mistanke om kræft i orbita fås ved: symptombillede sv.t. ovenstående, normal TSH samt tumor påvist ved CT eller MR-scanning.

Jf. Pakkeforløb for kræft i øjne og orbita (Sundhedsstyrelsen, 2016) skal udredning af patienten begynde senest syv kalenderdage efter henvisning til højt specialiseret afdeling. Forløbstiden er 11 dage og kan inkludere klinisk undersøgelse, øjenundersøgelse, ultralydsskanning, fundusfoto, MR-skanning, CT-skanning, patientinformation samt vurdering og eventuel stabilisering af ko-morbiditet. Evidensgrundlaget for udredning af orbitale tumorer gennemgås i denne retningslinje. Grundet den sjældne forekomst og den store heterogenitet af orbitale tumorer, er evidensen begrænset til observationelle studier, herunder case reports og case series, samt enkelte case-control og kohortestudier.

Formål

Det overordnede formål med retningslinjen er at understøtte en evidensbaseret kræftindsats af høj og ensartet kvalitet på tværs af Danmark.

Patientgruppe

Patienter med mistænkt tumor i orbita.

Målgruppe for brug af retningslinjen

Denne retningslinje skal primært understøtte det kliniske arbejde og udviklingen af den kliniske kvalitet, hvorfor den primære målgruppe er klinisk arbejdende sundhedsprofessionelle i det danske sundhedsvæsen

3. Grundlag

Udredning

- 1. Diagnostik og behandling af tumorer i øjenhulen i Danmark er klassificeret som en højt specialiseret funktion og foretages på eller i samarbejde med øjenafdelingerne på Aarhus Universitetshospital i Skejby eller Rigshospitalet på Blegdamsvej i København (D).**

Litteratur og evidensgennemgang

Kræft i øjenhulen er en sjælden og heterogen gruppe af sygdomme. Disse anbefalinger er primært genereret på baggrund af klinisk erfaring og praksis, og der kan således ikke findes evidens for disse anbefalinger i litteraturen.

Patientværdier og – præferencer

Der foreligger ikke strukturerede oplysninger for patientværdier og -præferencer vedrørende udredning. Størstedelen af patienterne har naturligvis et ønske om så hurtig diagnostik som muligt, dette efterkommes ved henvisninger i kræftpakkeforløb samt arbejdsgangen i de multidisciplinære teams (4).

Rationale

Diagnostik og behandling af tumorer i øjenhulen i Danmark er klassificeret som en højt specialiseret funktion og foretages på eller i samarbejde med øjenafdelingerne på Aarhus Universitetshospital i Skejby eller Rigshospitalet på Blegdamsvej i København der har øjenonkologisk ekspertise (Sundhedsstyrelsens Specialevejledning for Oftalmologi, 6. juli 2020). Diagnostik og behandling varetages i et multidisciplinært team med fælles retningslinjer og fælles konferencer, jf. Pakkeforløb for kræft i øjne og orbita, Sundhedsstyrelsen, 2016. Patientens indgang til det multidisciplinære team er øjenlæge med træning i orbitakirurgi. Øjenlægen indgår i dialog med relevante læger fra følgende specialer: radiologi, nuklearmedicin, patologi, onkologi, neurokirurgi, plastikkirurgi og øre-næse-hals kirurgi.

Radiologiske undersøgelser

- 2. Der skal udføres billeddiagnostisk udredning med CT-skanning og/eller MR-skanning af orbita for at kunne vurdere tumors lokalisation og udbredelse, herunder indvækst i omgivende strukturer.**

3. **CT- og MR-skanning er komplementære og det kan overvejes at udføre begge undersøgelser.**
4. **Ved påvisning af en diffust afgrænset, kontrastopladende tumor i orbita på CT- eller MR-skanning anbefales biopsi.**

Litteratur og evidensgennemgang

Evidensgrundlaget for ovenstående anbefalinger er baseret på retrospektive opgørelser hvor billeddiagnostiske metoder sammenlignes med hensyn til specificitet eller sensitivitet eller sættes op mod histologisk diagnose. Der foreligger ikke kontrollerede studier, tidligere retningslinjer, systematiske reviews eller meta-analyser på området.

Patientværdier og – præferencer

Der foreligger ikke strukturerede oplysninger for patientværdier- og præferencer vedrørende radiologisk udredning. Billeddiagnostisk intervention vil kun i begrænset grad påvirkes afhænge af patientens præferencer. I tilfælde af klaustrofobi i forbindelse med MR-skanning vil dette forsøges løst gennem samtale og medicinsk intervention. I tilfælde af kontraindikation for MR-skanning udføres CT-skanning.

Rationale

Ved anamnestisk og/eller klinisk mistanke om tumor i orbita foretages billeddiagnostiske undersøgelser for at vurdere lokalisation og omfang af læsionen, tentativ diagnose samt for at planlægge en eventuel biopsitagning. Billeddiagnostisk dokumentation er også nødvendig for at kunne følge sygdomsforløbet. Konventionel MR- og/eller CT-skanning er standard procedurer til alle mistænkte orbitale tumorer. FDG-PET/CT anvendes til udredning af systemisk sygdom og kan i visse tilfælde foretages inden biopsitagning, da der kan være tumorer lettere tilgængelig for biopsi.

MR-skanning

MR-skanning er førstevalg til radiologisk udredning af orbitale tumorer. MR er bedre end CT-skanning til at visualisere orbitas bløddele, herunder forholdene omkring den orbitale apex og n. opticus samt afgrænsning af de forskellige orbitale kompartments (5-8). MR-skanning udføres efter standardiserede protokoller, så undersøgelser udført på forskellige sygehuse kan sammenlignes. Ved brug af en konventionel MR-protokol (axial T1-vægtet og T2-vægtet, coronal STIR, og axial og coronal T1-vægtet MR med gadoliniumkontrast og fedtsuppression med en snittykkelse 2-3 mm) (9, 10) fås informationer om tumorens form, vækstmønster, lokalisering i orbita (intraconal, extraconal, ekstraokulær muskulatur, n. opticus eller infiltrativt vækstmønster) og andre radiologiske karakteristika (herunder signal intensitet, kontrastmønster). Selv om MR-fund kan være indikativ for tumorens ætiologi, er der kun få typer tumorer med patognomoniske MR-fund (11-16).

I tilfælde af non-specifikke billeddiagnostiske fund ved konventionel MR, kan der suppleres med diffusionsvægtet billeddannelse (Diffusion Weighted Imaging; DWI). Flere studier af orbitale tumorer har vist at DWI kan hjælpe differentieringen af pseudotumorer fra tumorer, prædiktere malignitet, differentiere tilbagefald fra behandlingsforandringer, lokalisere maligne tumorer i en baggrund af inflammation samt guide

biopsitagning eller planlagt intervention (17-21). DWI kan derfor benyttes som et supplement til den radiologiske diagnose af orbitale tumorer, men en endelig histopatologisk diagnose anbefales ved radiologisk tegn til IOI, OAL eller tumor i orbita (13, 22).

CT-skanning

En CT-skanning kan visualisere relevante knoglestrukturer, herunder orbita og bihuler, ossøse tumorer og calcifikationer og benyttes derfor til læsioner med formodet ossøs patologi, samt i tilfælde hvor MR-skanning er kontraindiceret. Forekomst af calcifikationer i tumor er malignitetssuspekt og kan ses på CT-skanning. En CT-skanning kan benyttes til præoperativ vurdering (herunder vurdering af anatomiske forhold og navigationsprotokoller) samt til postoperativ vurdering (23). I forhold til MR, er en CT-skanning mindre egnet til at visualisere orbitas bløddele og der er svært at skelne isodense strukturer fra hinanden, herunder inflammatoriske forandringer fra tumorvæv. CT med jodholdig kontrast er dog ofte tilstrækkelig til planlægning af biopsi.

Ultralydsskanning

Ultralydsskanning, evt. kombineret med Doppler, kan give information om tumor form og karakteristika fra attenuation samt vaskulært flow i læsionen (24). Fordele med undersøgelsen er at den er non-invasiv, kosteffektiv, veltolereret og egnet for vaskulære læsioner. Teknikken er afhængig af operatør og kræver specialisterfaring.

FDG-PET/CT

Helkrops PET/CT med intravenøs og peroral kontrast er en del af standardprotokollen for den initiale stadietinddeling og interim evaluering af malignt lymfom, samt ved afsluttet behandling og ved mistanke om recidiv. Dette er beskrevet under den kliniske retningslinje "Billeddiagnostiske guidelines for malignt lymfom" udarbejdet af Dansk Lymfom Gruppe, 2015. Derudover benyttes FDG-PET/CT for detektion af fjerne metastaser fra en primær orbital tumor, der kan blive overset ved konventionel billeddannelse, og ved metastatiske tumorer til orbita (25-28). FDG-PET er ikke egnet til at differentiere inflammatoriske tilstande fra maligne tumorer, da begge viser et højt FDG-optag (26, 28). Der sker også et normalt, fysiologisk optag af FDG i de ekstra-okulære muskler (25). Modsat kan små, maligne tumorer have et lille FDG-optag (25, 26, 28, 29).

Diagnostisk steroidbehandling

5. Steroid trial for diagnostik af orbitale tumorer er sjældent indiceret (C).

Litteratur og evidensgennemgang

Evidensgrundlaget for ovenstående anbefalinger er baseret på retrospektive case series samt en international ekspertudtalelse baseret på Delphi-metodik (3). Der foreligger ikke kontrollerede studier, tidligere retningslinjer, systematiske reviews eller meta-analyser på området.

Patientværdier- og præferencer

Der foreligger ikke strukturerede oplysninger for patientværdier- og præferencer vedrørende diagnostisk steroidbehandling.

Rationale

Med en "steroid trial" forstås en kortvarig, højdosis glukokortikoidbehandling (1mg/kg/døgn) med formål at differentiere IOI fra orbitale tumorer, og dermed potentielt kunne spare patienten for en biopsi med de risici og finansielle omkostninger der kan medfølge. Et steroidrespons er defineret som en hurtig bedring af patientens symptomer og tegn indenfor 48 timer efter steroidadministration. Da kortikosteroider er førstevalgsbehandling for de fleste orbitale inflammatoriske sygdomme, herunder IOI, TAO, IgG4-relateret sygdom, histocytose og sarkoidose, vil den diagnostiske behandling i mange tilfælde også være den terapeutiske. Retrospektive opgørelser har dog vist at 21% af patienter med biopsiverificeret idiopatisk dacryoadentitis og 45% af patienter med skleroserende IOI er non-responsiv til steroidbehandling (30, 31). Omvendt kan et steroidrespons forekomme i alle orbitale sygdomme med lymfocytinfiltration, herunder såvel benigne som maligne tumorer. Fejlagtig diagnose af IOI på baggrund af en steroid trial er rapporteret i mange tilfælde af orbitale T- og B-cellelymfomer, orbitale metastaser, epiteliale tårekirteltumorer, svampeinfektioner, granulomatose med polyangiitis/Wegeners og sarkoidose (32-36). I disse tilfælde vil en steroidbehandling forsinke patienten i at modtage den rigtige, og i visse tilfælde livsnødvendige, behandling. Et klinisk respons til systemisk steroidbehandling har derfor en lav specificitet og en lav positiv prædiktiv værdi som diagnostisk test og er derfor sjældent indiceret (3). Dog, i tilfælde hvor biopsi er kontraindiceret (Afsnit 4, Biopsi), ved Tolosa-Hunt syndrom eller patienten har IOI-induceret opticusneuropati (30) kan empirisk steroidbehandling være aktuelt.

Bemærkninger og overvejelser

Systemisk eller intralesional steroid- eller anden immunsupprimerende behandling kan ændre morfologien ved histopatologisk undersøgelse. Seponering af behandling bør overvejes 10-14 dage før biopsitagning (37).

Biopsi

- 6. Ved kliniske og radiologiske tegn på pleomorft adenom i tårekirtlen anbefales excisionsbiopsi i generel anæstesi (C).**
- 7. Ved påvisning af en dårligt afgrænset, kontrastopladende tumor på tårekirtlens sted ved CT- eller MR-skanning tilbydes patienten incisionsbiopsi (C).**

Litteratur og evidensgennemgang

Evidensgrundlaget for ovenstående anbefalinger er baseret på retrospektive, konsekutive opgørelser samt konsensus i DOOG. Studierne der omhandler finnål cytologi er komparative studier hvor cytologi bliver sammenholdt med histologisk diagnose. Der foreligger ikke kontrollerede studier, tidligere retningslinjer, systematiske reviews eller meta-analyser på området.

Patientværdier og –præferencer

Patienten oplyses om potentielle fordele/ulempe med tumorbiopsi, at proceduren er meget sikker samt om muligheden for at forudse sygdommens forløb. Kirurgisk behandling planlægges i samråd med patienten.

Rationale

Biopsitagning fra orbita foretages kun i tilfælde af en identificeret masse ved en billeddiagnostisk undersøgelse. Vaskulære tumorer i orbita, herunder lymfangiomer, hæmangiomer og carotico-cavernøs fistel, har ofte karakteristiske kliniske og radiologiske tegn og biopsi kan udelades (22). Orbital biopsi kan foretages ved åben kirurgi, som finnålsaspirat (FNA) til cytologi eller en eller flere grovnålsbiopsier.

Åben biopsi

Orbitotomi med henblik på åben biopsitagning kan ofte udføres i lokal anæstesi. Indgrebet er associeret med lav morbiditet, dog afhængig af lokaliseringen af tumor (38-40). Biopsitagningen skal begrænses til læsionen for at undgå nedsat funktion af orbitale muskler, nerver og tårekirtel. For at begrænse morbiditet i forbindelse med biopsitagning, bør biopsitagningen foretages via en adgang som ikke krydser n. opticus. Tumorer placeret i den orbitale apex eller omkring n. opticus har særlig stor risiko og der skal være en højere tærskel for biopsitagning fra disse lokaliseringer (41). En konsekutiv case series på 166 orbitale biopsier viste postoperativ diplopi hos 4/166 (2.4%) – dette var associeret med en lateral orbitotomi og excisionsbiopsi. Uventet tab af visus i forbindelse med åben orbital biopsitagning er estimeret omkring 0.0-0.87%, men mekanismerne herfor er ikke klarlagt (39). Biopsi kan undlades hos patienter med kendt, dissemineret cancersygdom hvor billeddiagnostiske tegn er forenelige med metastase. Derudover skal risikoen ved anæstesi ved høj alder og komorbiditet opvejes mod de potentielle gavnlige effekter af biopsitagning (42).

Lokaliseringen af tumor i orbita og dens lokalisering i forhold til n. opticus og periost, er afgørende for den kirurgiske tilgang for biopsitagning (anterior, lateral eller medial orbitotomi). En incisionsbiopsi benyttes til læsioner som ikke kræver komplet excision i behandlingsøjemed eller er for store for komplet fjernelse, samt for at subclassificere maligne tumorer før evt. radikal behandling. Dette inkluderer lymfoproliferative sygdomme, IOI, IgG4-RD, sarkoidose, og primære og metastatiske tumorer. Konsekutive case series har vist at incisionsbiopsi af orbitale tumorer har en diagnostisk sikkerhed på 98-99% (39, 40).

Excisionsbiopsi udføres i tilfælde hvor den primære behandling er fjernelse af hele læsionen, herunder cystiske læsioner, kavernøse malformationer og velafgrænsede tumorer.

Pleomorft adenom (PA) er den hyppigste tumor i tårekirtlen der udgør 90% af alle benigne tumorer og 50% af alle epitheliale tumorer i tårekirtlen (43). En langvarig anamnese (gennemsnitligt 2 år) samt ingen smerter er karakteristisk for PA (43). Billeddiagnostisk kendetegnes PA af en rund/ovoid, velafgrænset tumor på tårekirtellejet. Inkomplet fjernelse af et PA er associeret med højere risiko for recidiv og muligvis malign transformation (44, 45). Der er omdiskuteret om patienter med formodet PA vil kunne gavn af incisionsbiopsi eller finnålsaspiration inden operation. Der foreligger ikke evidens for at præ-operativ biopsi/finnålsaspiration øger risiko for recidiv af PA, dersom adenomet efterfølgende bliver fjernet *in toto*. Der foreligger nogle case series der fraråder biopsitagning af formodet PA, men der kan ikke afgøres i disse studier om der er biopsitagningen i sig selv eller andre faktorer (inkomplet fjernelse, kirurgisk teknik, naturligt forløb af tumor) der medfører forhøjet risiko for recidiv grundet den høje risiko for bias og det ukontrollerede set-up af disse studier (46-49). Finnålsaspiration af PA udgået fra spytkirtlerne har ligeledes vist at være en sikker procedure, og udføres rutinemæssigt (National klinisk retningslinje "Udredning og behandling af spytkirtelkræft", udarbejdet af Dansk Hoved Hals Cancer Gruppe (DAHANCA), 2019). I sjældne tilfælde vil en præ-operativ biopsi af et formodet PA kunne påvise en malign tumor (hyppigst adenoid cystisk karcinom) hvor der vil være gavnligt med

incisionsbiopsi før operation. Ligeledes vil der afdækkes tilfælde af idiopatisk dacryoadenitis, og en incisionsbiopsi vil dermed kunne spare patienten for en partiel dacryoadenectomi. Omvendt vil patienter med PA skulle gennemgå to operative indgreb i stedet for et.

Der er i Danmark konsensus om at excisionsbiopsi anbefales ved klinisk og billeddiagnostiske tegn forenelige med PA, da sandsynligheden herfor er stor og er til gavn for flest patienter. I tilfælde af en uregelmæssigt afgrænset tumor i tårekirtellejet tilbydes patienten en incisionsbiopsi.

Finnålsaspirat

Finnålsaspirat (FNA) mhp. cytologisk vurdering er en hurtig og minimalt invasiv teknik der kan benyttes til i den diagnostiske proces af orbitale tumorer. Retrospektive opgørelser har vist at FNAB har en diagnostisk præcision (accuracy) mellem 47-100% sammenholdt med en histologisk diagnose (50-54). En FNAB kan bruges i udvalgte tilfælde af orbitale tumorer, for at bekræfte systemisk sygdom herunder lymfom og metastaser til orbita, samt i tilfælde hvor kirurgisk biopsi er kontraindiceret. Opgørelserne har vist en lavere præcision ved inflammatoriske og lymfoproliferative sygdomme, (50) samt ved fibrotiske, hårde eller cystiske læsioner (55). Diagnostik af et FNA kræver vurdering af en erfaren cytopatolog.

Grovnålsbiopsi

Ved grovnålsbiopsi (en eller flere) kan der ved en minimal invasiv, perkutan procedure fås en vævsprøve med bevaret mikroskopisk arkitektur. Proceduren kan foretages i lokal anæstesi og kan udføres CT- eller ultralydsvejledt (56-58). Der foreligger tre studier der sammenligner brugen af grovnålsbiopsi og knivbiopsi til diagnostik af orbitale tumorer:

En case series fra 2013 undersøgte 50 orbitale tumorer ved brug af grovnålsbiopsier (20 og 18 gauge nåldiameter) (59). En histopatologisk diagnose kunne stilles i 94% af tilfældene, og der var en 88% konkordans med den histopatologiske diagnose stillet på en efterfølgende knivbiopsi (incisions- eller excisionsbiopsi). Der var komplikationer i 2/50 tilfælde i form af retrobulbært hæmatom uden synspåvirkning. Ingen tilfælde af infektion, skade på øjet, n. opticus eller øjenmuskulatur blev observeret. Et andet studie benyttede ultralydsvejledt grovnålsbiopsi og opnåede en 100% overensstemmelse med knivbiopsi, uden alvorlige komplikationer (56). Et studie fra 2021 kunne opnå en korrekt histologisk diagnose i 4/5 tumorer vejledt med CT-skanning, uden rapportering af alvorlige sequelae.(57). Det fremgår af de foreliggende studier at komplikationsraten er lav ved grovnålsbiopsi, men at der i mange tilfælde ikke er sufficient materiale til at kunne stille korrekt histopatologisk diagnose. Grovnålsbiopsi kan benyttes til diagnostik af udvalgte tumorer baseret på klinisk skøn. Ved formodet pleomorft adenom i tårekirtlen bør grovnålsbiopsi undgås, grundet risiko for tumor seeding (59).

4. Referencer

1. Johansen S, Heegaard S, Bogeskov L, Prause JU. Orbital space-occupying lesions in Denmark 1974-1997. *Acta ophthalmologica Scandinavica*. 2000;78(5):547-52.
2. Shields JA, Shields CL, Scartozzi R. Survey of 1264 patients with orbital tumors and simulating lesions: The 2002 Montgomery Lecture, part 1. *Ophthalmology*. 2004;111(5):997-1008.
3. Mombaerts I, Bilyk JR, Rose GE, McNab AA, Fay A, Dolman PJ, et al. Consensus on Diagnostic Criteria of Idiopathic Orbital Inflammation Using a Modified Delphi Approach. *JAMA Ophthalmol*. 2017;135(7):769-76.
4. (DMCG) DMCG. Multidisciplinær kræftbehandling - en vejledning til MDT-konferencen 2016.
5. Purohit BS, Vargas MI, Ailianou A, Merlini L, Poletti PA, Platon A, et al. Orbital tumours and tumour-like lesions: exploring the armamentarium of multiparametric imaging. *Insights Imaging*. 2016;7(1):43-68.
6. Lee AG, Johnson MC, Policeni BA, Smoker WR. Imaging for neuro-ophthalmic and orbital disease - a review. *Clin Exp Ophthalmol*. 2009;37(1):30-53.
7. Hérán F, Bergès O, Blustajn J, Boucenna M, Charbonneau F, Koskas P, et al. Tumor pathology of the orbit. *Diagn Interv Imaging*. 2014;95(10):933-44.
8. Goh PS, Gi MT, Charlton A, Tan C, Gangadhara Sundar JK, Amrith S. Review of orbital imaging. *Eur J Radiol*. 2008;66(3):387-95.
9. Ro SR, Asbach P, Siebert E, Bertelmann E, Hamm B, Erb-Eigner K. Characterization of orbital masses by multiparametric MRI. *Eur J Radiol*. 2016;85(2):324-36.
10. Russo C, Strianese D, Perrotta M, Iuliano A, Bernardo R, Romeo V, et al. Multi-parametric magnetic resonance imaging characterization of orbital lesions: a triple blind study. *Seminars in ophthalmology*. 2020;35(2):95-102.
11. Mombaerts I, Ramberg I, Coupland SE, Heegaard S. Diagnosis of orbital mass lesions: clinical, radiological, and pathological recommendations. *Surv Ophthalmol*. 2019;64(6):741-56.
12. Lorenzano D, Rose GE. The "Wedge Sign": An Imaging Sign for Aggressive Lacrimal Gland Disease. *Ophthalmology*. 2017;124(7):1081-3.
13. Ben Simon GJ, Annunziata CC, Fink J, Villablanca P, McCann JD, Goldberg RA. Rethinking orbital imaging establishing guidelines for interpreting orbital imaging studies and evaluating their predictive value in patients with orbital tumors. *Ophthalmology*. 2005;112(12):2196-207.
14. Jiang H, Wang S, Li Z, Xie L, Wei W, Ma J, et al. Improving diagnostic performance of differentiating ocular adnexal lymphoma and idiopathic orbital inflammation using intravoxel incoherent motion diffusion-weighted MRI. *Eur J Radiol*. 2020;130:109191.
15. Kralik SF, Kersten R, Glastonbury CM. Evaluation of orbital disorders and cranial nerve innervation of the extraocular muscles. *Magn Reson Imaging Clin N Am*. 2012;20(3):413-34.
16. Hoch M, Win W, Hagiwara M, Fatterpekar G, Patel S. Orbital lesions with low signal intensity on T2-weighted imaging. *Clin Radiol*. 2016;71(1):e88-95.
17. Lope LA, Hutcheson KA, Khademian ZP. Magnetic resonance imaging in the analysis of pediatric orbital tumors: utility of diffusion-weighted imaging. *J aapos*. 2010;14(3):257-62.
18. Razek AA, Elkhamary S, Mousa A. Differentiation between benign and malignant orbital tumors at 3-T diffusion MR-imaging. *Neuroradiology*. 2011;53(7):517-22.

19. Sepahdari AR, Politi LS, Aakalu VK, Kim HJ, Razek AA. Diffusion-weighted imaging of orbital masses: multi-institutional data support a 2-ADC threshold model to categorize lesions as benign, malignant, or indeterminate. *AJNR Am J Neuroradiol*. 2014;35(1):170-5.
20. Fatima Z, Ichikawa T, Ishigame K, Motosugi U, Waqar AB, Hori M, et al. Orbital masses: the usefulness of diffusion-weighted imaging in lesion categorization. *Clinical neuroradiology*. 2014;24(2):129-34.
21. Sepahdari AR, Aakalu VK, Setabutr P, Shiehorteza M, Naheedy JH, Mafee MF. Indeterminate orbital masses: restricted diffusion at MR imaging with echo-planar diffusion-weighted imaging predicts malignancy. *Radiology*. 2010;256(2):554-64.
22. Koukhouli A, Pilling JD, Patatas K, El-Hindy N, Chang B, Kalantzis G. How accurate is the clinical and radiological evaluation of orbital lesions in comparison to surgical orbital biopsy? *Eye (Lond)*. 2018;32(8):1329-33.
23. Froula PD, Bartley GB, Garrity JA, Forbes G. The differential diagnosis of orbital calcification as detected on computed tomographic scans. *Mayo Clin Proc*. 1993;68(3):256-61.
24. Yan L, He G, Zhou X, Zheng Y, Zhu Y, Yang J, et al. Contrast-enhanced ultrasound in the diagnosis of orbital space-occupying lesions. *Clin Radiol*. 2017;72(9):798.e1-.e6.
25. Jiang P, Liao SS, Lan XL, Jiang FG. Whole Body Positron Emission Tomography/Computed Tomography (PET/CT) in the Evaluation of Ophthalmic Tumors. *Current medical science*. 2018;38(2):310-7.
26. Miyamoto J, Tatsuzawa K, Owada K, Kawabe T, Sasajima H, Mineura K. Usefulness and limitations of fluorine-18-fluorodeoxyglucose positron emission tomography for the detection of malignancy of orbital tumors. *Neurol Med Chir (Tokyo)*. 2008;48(11):495-9; discussion 9.
27. Chan-Kai BT, Yen MT. Combined positron emission tomography/computed tomography imaging of orbital lymphoma. *American journal of ophthalmology*. 2005;140(3):531-3.
28. Roe RH, Finger PT, Kurli M, Tena LB, Iacob CE. Whole-body positron emission tomography/computed tomography imaging and staging of orbital lymphoma. *Ophthalmology*. 2006;113(10):1854-8.
29. Muzaffar R, Shousha MA, Sarajlic L, Osman MM. Ophthalmologic abnormalities on FDG-PET/CT: a pictorial essay. *Cancer Imaging*. 2013;13(1):100-12.
30. Mombaerts I, Schlingemann RO, Goldschmeding R, Koornneef L. Are systemic corticosteroids useful in the management of orbital pseudotumors? *Ophthalmology*. 1996;103(3):521-8.
31. Swamy BN, McCluskey P, Nemet A, Crouch R, Martin P, Bengler R, et al. Idiopathic orbital inflammatory syndrome: clinical features and treatment outcomes. *Br J Ophthalmol*. 2007;91(12):1667-70.
32. Agir H, Aburn N, Davis C, MacKinnon C, Tan ST. W(h)ither orbital pseudotumor? *J Craniofac Surg*. 2007;18(5):1148-53.
33. Janatpour KA, Choo PH, Lloyd WC, 3rd. Primary orbital peripheral T-cell lymphoma: histologic, immunophenotypic, and genotypic features. *Archives of ophthalmology (Chicago, Ill : 1960)*. 2007;125(9):1289-92.
34. Maalouf T, Trouchaud-Michaud C, Angioi-Duprez K, George JL. What has become of our idiopathic inflammatory pseudo-tumors of the orbit? *Orbit*. 1999;18(3):157-66.
35. Papalkar D, Sharma S, Francis IC, Downie JA, Thanakrishnan G, Hughes LJ. A rapidly fatal case of T-cell lymphoma presenting as idiopathic orbital inflammation. *Orbit*. 2005;24(2):131-3.
36. Sullivan TJ, Whitehead K, Williamson R, Grimes D, Schlect D, Brown I, et al. Lymphoproliferative disease of the ocular adnexa: a clinical and pathologic study with statistical analysis of 69 patients. *Ophthalmic Plast Reconstr Surg*. 2005;21(3):177-88.

37. Borenstein SH, Gerstle T, Malkin D, Thorner P, Filler RM. The effects of prebiopsy corticosteroid treatment on the diagnosis of mediastinal lymphoma. *J Pediatr Surg*. 2000;35(6):973-6.
38. Goldberg RA, Rootman DB, Nassiri N, Samimi DB, Shadpour JM. Orbital Tumors Excision without Bony Marginotomy under Local and General Anesthesia. *Journal of ophthalmology*. 2014;2014:424852.
39. Jamison A, Gregory ME, Lyall DA, Kemp EG. Visual outcomes following orbital biopsy. *Orbit*. 2013;32(5):304-8.
40. Ting DS, Perez-Lopez M, Chew NJ, Clarke L, Dickinson AJ, Neoh C. A 10-year review of orbital biopsy: the Newcastle Eye Centre Study. *Eye (Lond)*. 2015;29(9):1162-6.
41. Dutton JJ. *Orbital Surgery*. In: Yanoff M. DJ, editor. *Ophthalmology*. 3 ed. Mosby2008. p. 1466e73.
42. Vadivelu N, Huang Y, Kaye AD, Kodumudi V, Kai A, Adelman RA. Prevention and management of complications of regional orbital anesthesia. *Middle East journal of anaesthesiology*. 2012;21(6):775-84.
43. von Holstein SL, Rasmussen PK, Heegaard S. Tumors of the lacrimal gland. *Semin Diagn Pathol*. 2016;33(3):156-63.
44. von Holstein SL, Therkildsen MH, Prause JU, Stenman G, Siersma VD, Heegaard S. Lacrimal gland lesions in Denmark between 1974 and 2007. *Acta Ophthalmol*. 2013;91(4):349-54.
45. Tang D, Zhao H, Song G. [A follow-up survey of results of lacrimal gland surgery of pleomorphic adenoma]. [*Zhonghua yan ke za zhi*] Chinese journal of ophthalmology. 1997;33(5):354-6.
46. Rose GE, Wright JE. Pleomorphic adenoma of the lacrimal gland. *Br J Ophthalmol*. 1992;76(7):395-400.
47. Henderson JW. *Orbital Tumors*. New York: Raven Press; 1994.
48. Ni C, Cheng SC, Dryja TP, Cheng TY. Lacrimal gland tumors: a clinicopathological analysis of 160 cases. *International ophthalmology clinics*. 1982;22(1):99-120.
49. Font RL, Gamel, J. W. Epithelial tumors of the lacrimal gland: an analysis of 265 cases. . In: Jakobiec FA, editor. *Ocular and Adnexal Tumors* Birmingham: Aesculapius; 1978. p. 787-805.
50. Wiktorin ACH, Dafgard Kopp EME, Tani E, Soderen B, Allen RC. Fine-Needle Aspiration Biopsy in Orbital Lesions: A Retrospective Study of 225 Cases. *American journal of ophthalmology*. 2016;166:37-42.
51. Agrawal P, Dey P, Lal A. Fine-needle aspiration cytology of orbital and eyelid lesions. *Diagn Cytopathol*. 2013;41(11):1000-11.
52. Tijn JW, Koornneef L. Fine needle aspiration biopsy in orbital tumours. *Br J Ophthalmol*. 1991;75(8):491-2.
53. Krohel GB, Tobin DR, Chavis RM. Inaccuracy of fine needle aspiration biopsy. *Ophthalmology*. 1985;92(5):666-70.
54. Zajdela A, Vielh P, Schlienger P, Haye C. Fine-needle cytology of 292 palpable orbital and eyelid tumors. *Am J Clin Pathol*. 1990;93(1):100-4.
55. Pagni F, Jaconi M, Smith AJ, Brenna A, Valente MG, Leoni S, et al. The Role of Fine Needle Aspiration of Orbital Lesions: A Case Series. *Acta Cytol*. 2016;60(1):31-8.
56. Orlandi D, Sconfienza LM, Lacelli F, Bertolotto M, Sola S, Mauri G, et al. Ultrasound-guided core-needle biopsy of extra-ocular orbital lesions. *Eur Radiol*. 2013;23(7):1919-24.
57. Bata BM, Martin A, Connolly D, Mudhar HS, Hersey N, Salvi SM. Computerized Tomography-Guided Core-Needle Biopsy of Orbital Space-Occupying Lesions: A Case Series. *Ocular oncology and pathology*. 2021;7(1):54-61.
58. Alter C, Heywang-Köbrunner SH, Beck R. [Diagnosis of intraorbital meningioma]. *Aktuelle Radiologie*. 1996;6(5):232-4.

59. Yarovoy AA, Bulgakova ES, Shatskikh AV, Uzunyan DG, Kleyankina SS, Golubeva OV. CORE needle biopsy of orbital tumors. Graefe's archive for clinical and experimental ophthalmology = Albrecht von Graefes Archiv fur klinische und experimentelle Ophthalmologie. 2013;251(8):2057-61.

5. Metode

Denne retningslinje er skrevet af en vedtaget arbejdsgruppe i Dansk Oftalmologisk Onkologisk Gruppe (DOOG) og har repræsentanter fra begge øjenonkologiske centre i Danmark. Anbefalingerne i denne retningslinje er baseret på litteraturgennemgang samt den kliniske erfaring og ekspertise i DOOG-gruppen.

Litteratursøgning

Retningslinjen er baseret på national og international litteratur. Litteraturen er fundet ved en systematisk gennemgang af primær litteratur ved brug af PubMed databasen via MEDLINE, da der ikke er fundet relevante eksisterende retningslinjer eller systematiske reviews/meta-analyser på området. Litteratursøgningen var afgrænset til engelsk sprog og studier på mennesker. Der blev søgt i fritekst og i MESH-termer. Kun artikler publiceret i fagfællebedømte tidsskrifter er inkluderet. Søgeord skulle indgå i titel eller abstract. Case reports blev ekskluderet. Søgningen blev foretaget 21. maj 2021, og opdateret 21. september 2021. Søgestrategi er vedlagt i Bilag 1. Sundhedsstyrelsens retningslinjer for diagnostik af orbitale tumorer er også benyttet.

Litteraturgennemgang

Litteraturen er gennemgået af forfatterne. Indenfor området foreligger der kun observationelle studier, herunder kohortestudier og case series, samt ekspertudtalelser. Kun artikler på engelsk er inkluderet. Til vurdering af evidensniveauer er benyttet retningslinjerne udstukket i "The Oxford 2009 Levels of Evidence".

Formulering af anbefalinger

Anbefalingerne er formuleret efter konsensus i arbejdsgruppen.

Interessentinvolvering

Der har ikke været involvering af eksterne interessenter i udarbejdelsen af denne retningslinje.

Høring og godkendelse

Steen Fiil Urbak, speciallæge i øjensygdomme, Øjenafdelingen Aarhus Universitetshospital
Toke Bek, speciallæge i øjensygdomme, Øjenafdelingen Aarhus Universitetshospital
Jesper Skovlund Jørgensen, speciallæge i øjensygdomme, Afdeling for Øjensygdomme Rigshospitalet-Glostrup
Carsten Faber, speciallæge i øjensygdomme, Afdeling for Øjensygdomme Rigshospitalet-Glostrup

Anbefalinger, der udløser betydelig merafgift

Anbefalingerne i denne retningslinje ligger indenfor rammerne af det nuværende sundhedsvæsen, og der vurderes ikke at nogle af anbefalingerne udløser en betydelig merafgift.

Forfattere og habilitet

- Ingvild Ramberg, læge, Afdeling for Øjensygdomme Rigshospitalet-Glostrup. Ingen interessekonflikter.
- Peter Bjerre Toft, speciallæge i øjensygdomme, Afdeling for Øjensygdomme Rigshospitalet-Glostrup. Ingen interessekonflikter.

Version af retningslinjeskabelon

Retningslinjen er udarbejdet i version 9.2 af skabelonen.

6. Monitorering

Relevante standarder og indikatorer baseret på retningslinjen bør monitoreres i DOOG databasen.

7. Bilag

Bilag 1 – Søgestrategi

Radiologiske undersøgelser

(((((lacrimal[Title/Abstract]) OR (orbit[Title/Abstract])) AND (((tumor[Title/Abstract]) OR (mass[Title/Abstract])) OR (cancer[Title/Abstract])) OR (malignancy[Title/Abstract]))) AND (((((((radiology[Title/Abstract]) OR (CT[Title/Abstract])) OR (MRI[Title/Abstract])) OR (ultrasound[Title/Abstract])) OR (FDG-PET[Title/Abstract])) OR ("magnetic resonance"[Title/Abstract])) OR ("computed tomography"[Title/Abstract])) OR ("positron emission tomography"[Title/Abstract]))

Steroidbehandling

((((lacrimal[Title/Abstract]) OR (orbit[Title/Abstract])) AND (((tumor[Title/Abstract]) OR (mass[Title/Abstract])) OR (cancer[Title/Abstract])) OR (malignancy[Title/Abstract]))) AND ((steroid[Title/Abstract]) OR (prednisolone[Title/Abstract]))

Biopsi

((((lacrimal[Title/Abstract]) OR (orbit[Title/Abstract])) AND (((tumor[Title/Abstract]) OR (mass[Title/Abstract])) OR (cancer[Title/Abstract])) OR (malignancy[Title/Abstract]))) AND ((biopsy[Title/Abstract]) OR (trucut[Title/Abstract]) OR (needle[Title/Abstract]))

8. Om denne kliniske retningslinje

Denne kliniske retningslinje er udarbejdet i et samarbejde mellem Danske Multidisciplinære Cancer Grupper (DMCG.dk) og Regionernes Kliniske Kvalitetsudviklingsprogram (RKKP). Indsatsen med retningslinjer er forstærket i forbindelse med Kræftplan IV og har til formål at understøtte en evidensbaseret kræftindsats af høj og ensartet kvalitet i Danmark. Det faglige indhold er udformet og godkendt af den for sygdommen relevante DMCG. Sekretariatet for Kliniske Retningslinjer på Kræftområdet har foretaget en administrativ godkendelse af indholdet. Yderligere information om kliniske retningslinjer på kræftområdet kan findes på:

www.dmcg.dk/kliniske-retningslinjer

Retningslinjen er målrettet klinisk arbejdende sundhedsprofessionelle i det danske sundhedsvæsen og indeholder systematisk udarbejdede udsagn, der kan bruges som beslutningsstøtte af fagpersoner og patienter, når de skal træffe beslutning om passende og korrekt sundhedsfaglig ydelse i specifikke kliniske situationer.

De kliniske retningslinjer på kræftområdet har karakter af faglig rådgivning. Retningslinjerne er ikke juridisk bindende, og det vil altid være det faglige skøn i den konkrete kliniske situation, der er afgørende for beslutningen om passende og korrekt sundhedsfaglig ydelse. Der er ingen garanti for et succesfuldt behandlingsresultat, selvom sundhedspersoner følger anbefalingerne. I visse tilfælde kan en behandlingsmetode med lavere evidensstyrke være at foretrække, fordi den passer bedre til patientens situation.

Retningslinjen indeholder, udover de centrale anbefalinger (kapitel 1), en beskrivelse af grundlaget for anbefalingerne – herunder den tilgrundliggende evidens (kapitel 3+4). Anbefalinger mærket A er stærkest, Anbefalinger mærket D er svagest. Yderligere information om styrke- og evidensvurderingen, der er udarbejdet efter "Oxford Centre for Evidence-Based Medicine Levels of Evidence and Grades of Recommendations", findes her: http://www.dmcg.dk/siteassets/kliniske-retningslinjer---skabeloner-og-vejledninger/oxford-levels-of-evidence-2009_dansk.pdf

Generelle oplysninger om bl.a. patientpopulationen (kapitel 2) og retningslinjens tilblivelse (kapitel 5) er også beskrevet i retningslinjen. Se indholdsfortegnelsen for sidehenvisning til de ønskede kapitler.

For information om Sundhedsstyrelsens kræftpakker – beskrivelse af hele standardpatientforløbet med angivelse af krav til tidspunkter og indhold – se for det relevante sygdomsområde: <https://www.sst.dk/>

Denne retningslinje er udarbejdet med økonomisk støtte fra Sundhedsstyrelsen (Kræftplan IV) og RKKP.