



Kirurgisk behandling af brystkræft

Version 2.1

GODKENDT

Faglig godkendelse

4. april 2022 (DBCG)

Administrativ godkendelse

26. april 2022 (Sekretariatet for Kliniske Retningslinjer på Kræftområdet)

REVISION

Planlagt: 31. december 2023

INDEKSERING

DBCG, brystkræft, kirurgisk behandling

Indholdsfortegnelse

Nyt siden sidst (ændringslog).....	3
1. Anbefalinger (Quick guide).....	4
2. Introduktion	9
3. Grundlag	11
4. Referencer	44
5. Metode	51
6. Monitoreringsplan.....	52
7. Bilag	53
Lumpektomi med onkoplastisk teknik	54
Inddeling.....	54
Tennisketsjer-operation (fig. 4.2).....	54
"Batwing - mastopexi" (fig. 4.2).....	54
"Terapeutisk reduktionsplastik" (fig. 4.2).....	55
Øvrige forhold.....	57
Aksildissektion ved lumpektomi.....	57
Total mastektomi og partiel aksildissektion, niveau I & II	57
Kirurgiske mål og krav	57
Operationsforberedelser:.....	58
Kosmetiske forhold ved mammakirurgi	74
Den kosmetiske opgave	74
Planlægning af incision.....	74
Snitføring ved tumorektomi/lumpektomi	75
Snitføring ved separat aksildissektion	77
Snitføring ved mastektomi med aksildissektion	78
Snitføring omkring mamma.....	79
Snitføring i aksillen	82
Snitføring ved planlagte primær brystrekonstruktion.	85
Teknik ved korrektive indgreb	87

Korrektion af hudoverskud efter mastektomi	87
8. Om denne kliniske retningslinje.....	94

Nyt siden sidst (ændringslog)

Nyt siden version 2.0

Retningslinjeafsnit	Beskrivelse af ændring
Anbefalinger	Anbefaling 9 er blevet opdateret, med følgende opdatering af tilhørende litteratur- og evidensgennemgang.

1. Anbefalinger (Quick guide)

- 1. Brystbevarende operation og strålebehandling bør anvendes som standard ved behandling af tidlig brystkræft. Mastektomi bør anvendes ved operabel brystkræft, hvor der foreligger kontraindikation for lumpektomi (A), eller hvor patienten ønsker det.**

Anbefalingen er primært baseret på en enkelt metaanalyse baseret på i alt 17 randomiserede studier af brystbevarende operation med og uden strålebehandling, der klart konkluderer, at brystbevarende operation uden efterfølgende strålebehandling giver øget risiko for recidiv lokalt og som fjernrecidiv og er behæftet med en øget mortalitet.

- 2. Brystbevarende kirurgi anses ikke for kontraindiceret ved flere synkrone cancere eller in-situ foci i samme bryst, men bør individuelt afvejes med opmærksomhed på foci placering og det forventede kosmetiske resultat. Ved flere indbyrdes fjerntliggende foci må mastektomi anbefales (C).**

Anbefalingen bygger på et enkelt systematisk review, hvor de underliggende studier alle alene er retrospektive observationelle studier, samt St Gallen konsensus 2013.

- 3. Ved lumpektomi for invasivt karcinom tilstræbes en makroskopisk fri rand på 5 mm, og indgrebet betragtes som radikalt, hvis der ikke er tumor i den blækmarkerede resektionsrand, dvs. "tumor not on ink" (B).**
 - For DCIS i forbindelse med invasivt fokus kræves mikroskopisk frie rande på 2 mm (B).
 - Såfremt resektionsranden følger den anatomiske brystgrænse (i.e. den subkutane fascie/bundfascien er medtaget) betragtes indgrebet som radikalt, hvis operatøren ikke finder makroskopisk indvækst peroperativt – dvs. "tumor on ink" accepteres (B).
 - Er den tilstræbte radikalitet ikke opnået, fortages re-resektion (B).

Anbefalingen bygger på 1 metaanalyse, 1 guideline, 2 kohortestudier og 1 databasestudie.

- 4. Onkoplastiske teknikker bør tages i anvendelse, hvor relativ tumorstørrelse, tumorlokalisering eller andre forhold taler for, at der ikke kan opnås et tilfredsstillende kosmetisk resultat ved konventionel lumpektomi (C).**

Anbefalingen bygger på observationelle studier med kontrolgrupper.

5. **Onkoplastiske operationer skal klassificeres som én af tre metoder: volumenomplacering (volume displacement), volumenreduktion eller volumentilførsel (volume replacement) (D).**

Anbefalingen bygger på konsensusbeslutning. Der kan på baggrund af litteraturen ikke angives generelle rekommandationer for, hvilken type onkoplastisk operation, der skal anvendes. Det må vurderes individuelt i forhold til tumorlokalisering, tumorstørrelse, vævsdensitet og bryststørrelse samt form.

6. **Der skal markeres med klips i bundfascien eller profund i kaviteten kl. 3, 6, 9 og 12. af hensyn til evt. boost-behandling efter brystbevarende operation. Der bør ved displacement eller mindre reduktionsplastikker placeres i alt 8 klips, 4 klips i det mest tumornære mammavæv samt 4 i bundfascien kl. 3, 6, 9 og 12 i området under tumor (D).**

Anbefalingen bygger udelukkende på konsensus om klinisk praksis.

7. **Sentinel Node metoden bør anvendes som standard procedure uden aksilback-up hos patienter med brystkræft uden påvist lymfeknudemetastaser ved ultralydsskanning af aksillen og evt. FNA (B).**

Anbefalingen bygger primært på metaanalyser, der inkluderer randomiserede studier, men overvejende bygger på individuelle kohortestudier, der har vist, at sentinel node (SN) biopsi giver sammenlignelige resultater med aksilrømning (ALND) ved klassifikation af lymfeknudestatus hos patienter med brystkræft uden klinisk mistanke om lymfeknudemetastaser.

8. **Der bør anvendes to tracere til at lokalisere sentinel node (B).**

Detektionsraten for sentinel node ved brug af en eller to tracere er undersøgt i et større kohortestudie samt i en metaanalyse. Begge studier fandt signifikant højere detektionsrate ved brug af to tracere, hvorfor dette anbefales.

9. **ALND bør anvendes i tilfælde af præoperativ positiv FNA fra lymfeknude i aksil, samt som standard ved makrometastaser i SN. ALND bør undlades i tilfælde af mikrometastaser/ITC (A).**

- **I tilfælde af makrometastaser i 1-2 SN, kan patienten informeres om muligheden for at fravælge aksilrømning til fordel for udvidet strålebehandling (D).**

- **Ved fravalg af aksilrømning ved makrometastaser i 1-2 SN, skal patienten tilbydes opfølgning med årlig klinisk mammografi (A).**

Anbefalingen bygger på 2 RCT og 3 større kohortestudier, som ikke har kunnet påvise signifikant forskel i overlevelse eller risiko for aksilrecidiv hos patienter med mikrometastaser eller ITC i sentinel node, der enten aksilrømmes eller ikke modtager yderligere aksilkirurgi.

10. **Ved fund af makrometastase i intramammær sentinel node bør foretages aksilrømning, men ved tilfældigt fund af intramammær lymfeknude med metastaser bør aksilrømningen foretages vejledt af sentinel node i aksillen (B).**

Kun en lille andel af patienter har intramammære lymfeknuder og evidensen bygger derfor kun på en enkelt metaanalyse og et mindre retrospektivt studie, hvor der blev fundet høj korrelation mellem metastaser i aksillen og metastaser i intramammære lymfeknuder. Aksilkirurgien bør derfor overvejende foretages vejledt af fund i sentinel node i aksillen.

11. **Ved non-detektion af sentinel node bør udføres aksilrømning (B).**

Det er vist at risikoen for non-detektion af sentinel node er associeret til større tumorbyrde i aksillen, formentlig fordi metastaseringen hindrer optag af tracer. Anbefalingen bygger på to større kohortestudier, hvor andelen af patienter med metastaser i aksillen var hhv. 22% og 58% ved non-detektion.

12. **Ved fund af isolerede aksilmetastaser uden fund af tidlig brystkræft bør udføres aksilrømning med efterfølgende bestråling af hele brystet. Diagnosen occult brystkræft baseres på udredning med MR-mammografi, ud over klinisk mammografi (B).**

Da occult mammacancer er en sjælden klinisk tilstand, eksisterer der kun sparsom evidens på området. Anbefalingen baseres på mindre registerstudier, som har vist, at overlevelsen efter strålebehandling af brystet samt aksilrømning, er ligeså god som efter radikal mastektomi ved occult mammacancer.

13. **Sentinel node biopsi er kontraindiceret ved lokalavanceret inflammatorisk brystkræft (Mastitis carcinomatosa) (C).**

Incidensen af inflammatorisk mammacancer er lav og disse patienter bliver ofte ekskluderet fra randomiserede studier om aksil statuering. Anbefalingerne er derfor udelukkende baseret på tre mindre studier. I alle tre studier var detektionsraten lav (25 – 80 %) og andelen af falsk negative høj (18 – 25%) for patienter med inflammatorisk mammacancer. Sentinel node proceduren anses derfor ikke at være pålidelig til statuering af aksillen hos disse patienter.

- 14. Det anbefales, at der foretages fotodokumentation præ-operativt og 12 – 18 måneder postoperativt med henblik på senere monitorering af de kosmetiske resultater (D).**

Anbefalingen bygger på god klinisk praksis, da der ikke eksisterer evidens på området. Det er forfattergruppens overbevisning, at fotomonitorering af det kosmetiske resultat på sigt kan være til gavn for patienterne, idet det kan danne baggrund for læring.

- 15. Ved mastektomi diskuteres muligheden for primær brystrekonstruktion (PBR) med patienten, såfremt der ikke er betydende patientmæssige eller særlige onkologiske kontraindikationer. Såfremt PBR skønnes kontraindiceret, men sekundær rekonstruktion (SBR) ikke, tilbydes patienten opfølgende samtale om SBR efter det initiale cancerforløbs afslutning (B).**

Anbefalingen baserer sig på én metaanalyse, et systematisk review, et prospektivt kohorte studie samt nationale guidelines fra England, Holland, Australien, USA, Canada, Sverige og Norge samt relevante enkeltstudier.

- 16. PBR er, på grund af øget risiko for komplikationer, relativt kontraindiceret hos patienter som ryger/har røget, har højt BMI, komorbiditet eller som er ældre (B).**

Anbefalingen baseres på samme litteratur som nævnt ved anbefaling 15 samt enkelte specifikke studier.

- 17. PBR med implantat er, på grund af øget risiko for komplikationer, relativt kontraindiceret hos patienter som tidligere har fået stråleterapi mod brystet (B).**

Anbefalingen baseres på samme litteratur som nævnt ved anbefaling 15 samt enkelte specifikke studier.

- 18. Ved planlagt strålebehandling anbefales at udskyde rekonstruktion til SBR, medmindre det foregår som led i videnskabeligt studie.**

Anbefalingen baseres på samme litteratur som nævnt ved anbefaling 15 samt enkelte specifikke studier.

- 19. Mastektomi med primær rekonstruktion kan foretages efter neoadjuverende kemoterapi (B).**

Anbefalingen baserer sig på ovenstående studier, suppleret med nyere kohortestudier, et enkelt prospektivt, øvrige retrospektive.

- 20. Mastektomi kan udføres som hudbesparende mastektomi med fjernelse af papil-areolakomplekset (SSM), som papil-areola bevarende mastektomi eller i særlige tilfælde areola-sparende mastektomi, hvor kun papillen fjernes (dette er en variant af NSM); valg af metode afhænger af onko-kirurgiske forhold, patientpræferencer og fysiske forhold hos patienten (C).**

Anbefalingen baseres på samme litteratur som nævnt ved anbefaling 15 samt enkelte specifikke studier.

2. Introduktion

Brystkræftpopulationen er nøje beskrevet i de årlige kvalitetsindikatorrapporter fra Landsdækkende Klinisk Kvalitetsdatabase for Brystkræft. I den seneste rapport (1) er det oplyst, at der i 2016 var i alt 4791 nyregistrerede patienter. Stort set alle patienter med såkaldt tidlig brystkræft, dvs. brystkræft, der ikke er lokalt fremskreden eller dissemineret (omkring 85-90%), (2) undergår en eller anden form for kirurgisk behandling, dvs. omkring 4000 patienter opereres årligt for brystkræft.

Operation for brystkræft omfatter dels et indgreb på brystet, som enten kan være et brystbevarende indgreb eller mastektomi, hvor hele brystet bortopereres. Ved mastektomi, der udføres på omkring 30% af patientpopulationen, (1) er der mulighed for rekonstruktion, enten som led i det primære indgreb, eller sekundært, når den primære behandling er overstået. Ved brystbevarende operation anvendes hos omkring 25-30% såkaldt onkoplastisk teknik, og i nogle tilfælde sker det med assistance af plastikkirurger.

Operation i brystet suppleres med et aksilindgreb, enten som aksilrømning, hvor alle aksillymfeknuder tilstræbes bortopereret (omkring 25-30%), eller sentinel node biopsi (SNB), hvor kun den eller de første lymfeknuder, der ligger i lymfebanerne fra brystet, bortopereres (1).

I udvalgte tilfælde tilbydes neoadjuverende behandling med kemoterapi (NACT) med henblik på at down-size tumor inden et brystbevarende indgreb. Der er udarbejdet en separat retningslinje for denne behandling, se DBCG's kliniske retningslinje (nr. 7): 'Neoadjuverende kemoterapi ved brystkræft mhp. down-sizing og down-staging'.

For en mere præcis beskrivelse af populationen af danske brystkræftpatienter henvises til DBCG's kliniske retningslinje (nr. 2): 'Diagnose'. De kirurgiske teknikker og den behandlingsmæssige strategi er nærmere beskrevet i appendix I.

Formål

Det overordnede formål med retningslinjen er at understøtte en evidensbaseret kræftindsats af høj og ensartet kvalitet på tværs af Danmark.

De kirurgiske muligheder for behandling er varierede, og de valg, der skal træffes i det enkelte brystkræftforløb, er komplekse, og har stor betydning for udfaldet af behandlingen, kosmetiske forhold og quality of life og ikke mindst for risikoen for senfølger til behandlingen. Der lægges derfor vægt på, at der er evidensbaserede retningslinier, der sikrer, at den enkelte patient får den optimale behandling og specielt, at der ikke udføres unødigt store og mutilerende indgreb.

Patientgruppe

Denne retningslinje er gældende for alle patientforløb for tidlig brystkræft (DC50), der omfatter brystkirurgiske og plastikkirurgiske indgreb. DCIS, lokalavanceret brystkræft og dissemineret brystkræft er således ikke omfattet af denne retningslinje.

Målgruppe for brug af retningslinjen

Denne retningslinje skal primært understøtte det kliniske arbejde og udviklingen af den kliniske kvalitet, hvorfor den primære målgruppe er klinisk arbejdende sundhedsprofessionelle i det danske sundhedsvæsen.

Retningslinjen er primært møntet på brystkræftkirurger og plastikkirurger.

3. Grundlag

- 1. Brystbevarende operation og strålebehandling bør anvendes som standard ved behandling af tidlig brystkræft. Mastektomi bør anvendes ved operabel brystkræft, hvor der foreligger kontraindikation for lumpektomi (A), eller hvor patienten ønsker det.**

Litteratur og evidensgennemgang

Anbefalingen er primært baseret på en enkelt metaanalyse baseret på i alt 17 randomiserede studier af brystbevarende operation med og uden strålebehandling (3) [1a].

Brystbevarende operation med adjuverende strålebehandling giver sammenlignelige resultater med mastektomi. Dette er vist i 3 randomiserede studier fra 1980-erne (4-6). I det amerikanske studium NSABP B-06 (5) inkluderedes i alt 2163 patienter med tumorer op til 4 cm, der randomiseredes i 3 grupper: brystbevarende operation uden radioterapi (RT), brystbevarende operation med RT og mastektomi. Tyve års opfølgning af dette studium har vist, at der ikke var signifikant forskel på mortaliteten mellem de 3 grupper (henholdsvis 46,2, 46,2 og 47,2 procent), men brystbevarende operation uden strålebehandling medførte en betydelig øget forekomst af lokalt recidiv (39,2 vs. 14,3 procent). I det italienske studium (6) randomiseredes i alt 701 patienter med tumorer op til 2 cm til enten mastektomi eller brystbevarende operation med RT, og 20 års mortaliteten fandtes helt ens i de to grupper (41,2 vs. 41,7 procent). I det danske DBCG-82TM studium (4) indgik 1153 patienter, og der var ikke krav om maksimal tumordiameter. I dette studium randomiseredes 905 patienter til lumpektomi og RT eller mastektomi, mens 248 selv valgte behandlingstype. Tyveårs mortalitet i dette studium var henholdsvis 42,3 og 50,9 procent. At brystbevarende operation ikke fører til en højere mortalitet er også siden blevet bekræftet i flere registerbaserede, ikke randomiserede studier, herunder en nylig opgørelse fra DBCG af mere end 58.000 danske patienter (7). I det studium viste sammenligning efter justering for forskelle i tumorkarakteristika, at den relative risiko for død efter mastektomi var omkring 1,2, men det konkluderedes, at residual confounding forklarer den tilsyneladende øgede mortalitet efter mastektomi. Der er således level 1b-2a evidens for, at brystbevarende operation og strålebehandling ikke giver dårligere overlevelse, end hvad der ses efter mastektomi.

Imidlertid er det også fundet, at et tilfredsstillende resultat efter brystbevarende operation forudsætter strålebehandling mod residuale mamma. I NSABP B06 studiet var der, som allerede omtalt, øget forekomst af lokalt recidiv i gruppen, der ikke fik strålebehandling, og dette er senere bekræftet i en metaanalyse baseret på 10.801 patienter (3). Patienter, der ikke havde modtaget strålebehandling, havde en forøget risiko for lokoregionært recidiv (25% vs. 8%), mens der ikke var signifikant forskel i forekomsten af fjernrecidiv (10% vs. 12%). Analysen viste også en reduceret 15-års mortalitet i gruppen, der havde modtaget strålebehandling på 21,4% mod 25,2%. På baggrund af disse resultater anbefales mastektomi frem for brystbevarende operation hos patienter, hvor strålebehandling ikke er mulig (3) [1a].

Patientværdier og –præferencer

Baseret på klinisk erfaring ønsker de fleste patienter med brystkræft at bevare brystet. Patientpræferencer vægtes derfor højt i forhold til anbefalingen om standardoperation, men tillægges kun begrænset vægt i

anbefalingen vedr. mastektomi, når lumpektomi ikke kan gennemføres, da afvigelse fra anbefalingen på dette punkt medfører en betydelig prognoseforringelse.

Rationale

Der er i formuleringen af anbefalingen lagt vægt på, at det primære mål med behandlingen er at give patienten den optimale overlevelse og at dette formål tilsidesætter et ønske om et mindre mutilerende indgreb.

Med hensyn til brystbevarende operation hos kvinder med kosmetiske implantater lægges vægt på, at patienten gives et så ærligt billede af det forventede resultat, som muligt.

Bemærkninger og overvejelser

Ved mastektomi bør der altid gøres overvejelser om mulighederne for rekonstruktion (se afsnit herom senere).

Der henledes opmærksomhed på, at indikationen for strålebehandling afhænger af komorbiditet og alder. Se anbefalinger vedr. strålebehandling.

Evidens for det kosmetiske resultat ved brystbevarende kirurgi og strålebehandling hos kvinder med kosmetiske implantater savnes, hvorfor der ikke kan gives anbefalinger på dette område.

- 2. Brystbevarende kirurgi anses ikke for kontraindiceret ved flere synkronne cancere eller in-situ foci i samme bryst, men bør individuelt afvejes med opmærksomhed på foci placering og det forventede kosmetiske resultat. Ved flere indbyrdes fjerntliggende foci må mastektomi anbefales (C).**

Litteratur og evidensgennemgang

Anbefalingen bygger på et enkelt systematisk review (8) [3b], hvor de underliggende studier alle alene er retrospektive observationelle studier, samt St Gallen konsensus 2013 (9).

Ved St Gallen konsensus i 2013 blev multifokal brystkræft ikke betragtet som en kontraindikation for brystbevarende tilgang (9). Man skelnede her ikke mellem tæt og fjerntliggende foci - mellem multifokal og multicentrisk sygdom. Siden er tilkommet enkelte retrospektive opgørelser (10-13) samt et systematisk review (8). Sidstnævnte udfordrer St Gallen konsensus på påstanden om onkologisk sikkerhed for brystbevarende tilgang til mammacancer med flere foci generelt, idet der alene foreligger retrospektive opgørelser med begrænset opfølgning, få patienter og insufficiet redegørelse for konsekvensen af brystbevarende tilgang ved indbyrdes fjerntliggende foci. Generelt er der dårlig redegørelse for, hvorvidt foci er erkendt præoperativt, om der er tale om invasive foci eller DCIS og definitionen på multifokalitet og multicentricitet varierer. Tre af de nyere retrospektive opgørelser (10-12) har data, der tillader vurdering af de såkaldt multifokale - flere tumorer med begrænset indbyrdes afstand - og finder, at det ikke er forbundet med hverken større risiko for lokalrecidiv eller forringet prognose at håndtere disse patienter brystbevarende. Naturligt for retrospektive opgørelser stammer data i betydeligt omfang fra en periode, hvor billeddiagnostikken var mindre sensitiv, og den adjuverende behandling mindre effektiv. Definitionen på multifokal sygdom er i de fleste artikler flere foci afskilt af raskt væv, men multicentrisk tumor defineres som enten fjernere liggende foci eller foci i flere kvadranter.

Patientværdier og - præferencer

Brystbevarende operation er for de fleste patienter at foretrække, hvor det ikke øger risiko for lokalrecidiv eller forringer prognosen.

Rationale

Da den foreliggende evidens er sparsom, er der i formuleringen lagt op til en betydelig individuel bedømmelse, der tilsigter at vægte prognose over kosmetik.

Bemærkninger og overvejelser

Alternativ til en mere omfattende onkoplastisk brystbevarende operation ved flere foci kan være mastektomi med rekonstruktion.

3. Ved lumpektomi for invasivt karcinom tilstræbes en makroskopisk fri rand på 5 mm, og indgrebet betragtes som radikalt, hvis der ikke er tumor i den blækmarkerede resektionsrand, dvs. "tumor not on ink" (B).

- For DCIS i forbindelse med invasivt fokus kræves mikroskopisk frie rande på 2 mm (B).
- Såfremt resektionsranden følger den anatomiske brystgrænse (i.e. den subkutane fascie/bundfascien er medtaget) betragtes indgrebet som radikalt, hvis operatøren ikke finder makroskopisk indvækst peroperativt – dvs. "tumor on ink" accepteres (B).
- Er den tilstræbte radikalitet ikke opnået, foretages re-resektion (B).

Litteratur og evidensgennemgang

Anbefalingen bygger på 1 metaanalyse (14) [2a], 1 guideline, 2 kohortestudier (15, 16) [2a] og 1 databasestudie (17) [2a].

En amerikansk metaanalyse (14) [2a] fra 2014 gennemgår 33 studier, som har undersøgt OR for ipsilateralt lokalt recidiv i forhold til margin-status og margin-afstand. Data evalueres i to forskellige statistiske modeller. Model 1 bygger på alle 33 studier, i alt 28.162 patienter, og undersøger margin-status i en dikotomisk variabel (positiv/tæt vs. negativ resektionsrand) og margin-afstand i en kategorisk variabel (>0 mm vs. 1 mm vs. 2 mm vs. 5 mm). Justeret for studiernes median follow-up tid finder man, at OR er associeret med margin-status (OR=1.96, P<0.001), men ikke med margin-afstand (P=0.12). Model 2 bygger på 19 af studierne, i alt 13.081 patienter, og undersøger margin-status i 3 grupper (positiv vs. tæt vs. negativ resektionsrand) og margin-afstand i en kategorisk variabel (1 mm vs. 2 mm vs. 3 mm). I denne model får man samme resultat som i model 1 (OR=2.44, P<0.001 for margin-status, P=0.9 for marginafstand). Ydermere er der ingen statistisk evidens for, at OR falder ved større margin og heller ingen statistisk tendens til, at dette skulle være tilfældet. Der er i analyserne ikke taget højde for variable som lymphovasculær invasion og ekstensiv DCIS, og der er derfor heller ikke sondret mellem afstand til invasivt karcinom eller afstand til ledsagende DCIS. Efterfølgende subanalyser på ovenstående materiale beskrevet i SSO-ASTRO Guideline (18) viser fortsat forhøjet OR for ipsilateralt lokalt recidiv ved positiv margin, selvom patienterne havde fået boost (OR=2.45, P<0.001), og

selvom der var givet endokrin terapi (OR=2.53, P<0.001). Model 2 blev justeret for alder, inklusionsår, endokrin terapi, boost, re-resektion, ER-status, og første vs. alle ipsilaterale lokale recidiver. De numeriske OR faldt lidt ved større resektionsrand og antyder en sammenhæng, men der er ingen statistisk signifikans.

Et dansk kohortestudie (15) [2a] udgået fra DBCG i 2016 (11.900 kvinder < 75 år opereret med brystbevarende operation for primær, unilateral mammacancer i årene 2000 -2009) viser tilsvarende en øget HR (2.51; 95% CI 1.02 – 6.23) for ipsilateralt lokalt recidiv ved positiv resektionsrand sammenlignet med negativ resektionsrand og ingen forskel, når man sammenligner > 5 mm fri rand med smallere, men negative rande (P=0.13). Der er justeret for alder, histologi grad, lymfeknudestatus, lymphovasculær invasion, DCIS udenfor tumor, re-excision, boost, kemoterapi og ER status/behandling. Kun meget få patienter havde en fri resektionsrand på <1mm, hvorfor man ikke kan vurdere om "no tumour on ink" er sufficient sammenlignet med en smal fri rand. Faktorer med signifikant øget risiko for ipsilateralt lokalt recidiv var ung alder, > 4 positive lymfeknuder og re-excision, medens faktorer for signifikant risikoreduktion var kemoterapi, boost og ER positivitet.

Et databasestudie (17) [2a] fra Edinburgh Breast Unit i 2016 har undersøgt risikoen for ipsilateralt lokalt recidiv i forhold til hvilken resektionsrand, der var positiv, på 1411 patienter opereret med brystbevarende operation i perioden 01.01.00 – 31.12.05. Rutinemæssigt fjernede man kirtelvævet fra det subkutane fedtlag til den pectorale fascie, ikke medtagende denne. Den anbefalede mikroskopiske resektionsrand var >1 mm til både invasive karcinomer og til ledsagende DCIS, men for den superficielle rand (mod huden) og den profunde rand (mod bundfascien) foretog man ikke reresektion, selvom der var "tumour on ink".

Bundfascie/underliggende muskulatur og/eller overliggende hud blev kun excideret, såfremt kirurgen peroperativt havde mistanke om gennemvækst. I stedet for re-resektion fik disse patienter boost. Dog blev der ikke givet boost, hvis det kun var resektionsranden til ledsagende DCIS, som var < 1mm. 218 patienter havde resektionsrand < 1 mm og heraf fik 7 lokalt recidiv indenfor 5 år (2.4%). I gruppen, hvor kun den profunde rand var involveret, fandtes ingen lokale recidiver, og i gruppen, hvor kun den superficielle rand var involveret, fandtes 3 lokalrecidiver ud af 78 patienter (2.7%). 5 års recidivraten for alle 1411 patienter var 2.2%, og forskellen til de nævnte undergrupper var ikke signifikant.

Et sydkoreansk kohortestudie (16) fra 2018 af alle kvinder opereret med brystbevarende operation og registreret i Asan Medical Center database for stadie 1 og 2 mammacancer med efterfølgende strålebehandling, i alt 3403 patienter, sammenligner grupperne 1) "no tumour on ink" (93.9%), 2) "kun positiv superficial og/eller profund resektionsrand" (3.6%) og 3) "positiv sideresektionsrand med/uden positiv anterior/posterior resektionsrand" (endeligt resultat efter evt. reresektion, 2.6%). Resektions-afstand er ikke vurderet. Der er også i dette studie kun medtaget hud eller pectorale fascie, hvis kirurgen peroperativt mistænkte indvækst – ellers reseceret fra den subkutane fascie til det submammære fedtvæv. Alle patienter har fået boost: 10Gy/5 fraktioner til gruppe 1; 12.5-15Gy/5-6 fraktioner til gruppe 2 + 3. Risikoen for ipsilateralt lokalt recidiv med en median follow-up på 88 mdr. i gruppe 1, 2 og 3 var henholdsvis 2.8% (89/3.195), 1.7% (2/121) og 9.2% (8/87). Tilsvarende HR for de tre grupper: 1, 0.66 (CI 0.16-2.72, P=0.566) og 4.78 (CI 2.27-10.09, P<0.001). Således er der ikke fundet signifikant øget HR for lokalt recidiv ved tumour on ink i den superficielle og/eller profunde resektionsrand. Der blev ikke fundet øget risiko for lokalt recidiv ved tumores med extensiv in situ komponent (EIC) i forhold til EIC negative karcinomer, HR 1.26 (CI 0.73-2.17, P=0.410). Evidensgrundlag 2a.

Patientværdier og – præferencer

Anbefalinger vedrørende resektionsrand skønnes ikke følsomt for patientværdier og – præferencer. Patienten kan dog have præferencer i forhold til reresektion vs. boost bestråling.

Rationale

Risikoen for ipsilateralt lokalt recidiv fordobles ved positiv resektionsrand defineret som "tumour on ink" (invasiv eller DCIS), og selvom adjuverende behandling reducerer risikoen for lokalt recidiv, påvirker dette ikke den absolutte risiko ved positiv resektionsrand. Anbefalingen er derfor, at der skal foretages reresektion ved "tumour on ink".

Selvom de numeriske OR kunne antyde en tendens til mindre OR ved øget resektionsrand, er det usandsynligt, at metaanalysen grundet det store patientgrundlag og brug af to statistiske analyser skulle mangle styrke til at påvise klinisk betydningsfulde forskelle på OR for ipsilateralt lokalt recidiv. En sådan sammenhæng kunne ej heller påvises i det danske studie.

Det er desuden velkendt, at der er flere variable ved bestemmelsen af resektionsrandens størrelse: Vævet trækker sig sammen ex vivo, præparatet afflades ved mammografi, blækket trænger ind i vævet og vanskeliggør bestemmelsen af den sande resektionsrand, og repræsenterer tumor-blæk afstand på et enkelt glas/snit hele præparatet eller vil et andet snit kunne vise en mindre rand? At skelne mellem 1 -2 mm synes derfor ikke meningsfuldt.

Det er også velkendt, at en klinisk og mammografisk unifokal tumor ofte ledsages af subkliniske foci af tumorceller flere cm fra tumor. En fri resektionsrand på 2 eller 5 mm er derfor ingen garanti for, at der ikke er residualtumor i brystet. Adjuverende behandling (kemoterapi, endokrin terapi eller strålebehandling) har vist at nedsætte OR for lokalt recidiv.

Alt i alt findes der ikke data, som påviser, at resektions-afstanden i et moderne multimodalt behandlingsregime har betydning for OR for ipsilateralt lokalt recidiv.

Extensiv in situ komponent (EIC) defineret som invasivt karcinom ledsaget af DCIS i tumor og omkring denne, hvor DCIS udgør > 25% af det involverede areal, øger risikoen for positiv resektionsrand og dermed re-resektionsraten. EIC positive tumores har en signifikant højere risiko for, at der findes foci af DCIS > 2 cm fra tumor (19), og i reresektater findes oftere ekstra focus af DCIS ved de EIC positive tumores (20), tydende på mere udbredt sygdom.

"Tumour on ink" (invasivt karcinom eller ledsagende DCIS) fordobler som ovenfor nævnt risikoen for ipsilateralt lokalt recidiv, men der findes ingen nyere studier, der specifikt har undersøgt margin-afstand ved EIC.

Området er derfor fortsat kontroversielt. Pga. risikoen for mere udbredt sygdom anbefales en resektionsrand til ledsagende DCIS på > 2 mm. I tilfælde af negativ resektionsrand ("not on ink"), men < 2 mm opfordres der dog til, at man ved MDT sammenholder histologisvar (+/- EIC, antallet af involverede rande) med mammografifund (+/- maligne mikroforkalkninger og deres udbredning).

Der findes kun få undersøgelser af den superficielle og profunde resektionsrand. De to anførte studier er begge single-centre, retrospektive studier med risiko for selektionsbias. Desuden er de absolutte antal af recidiv små, hvilket reducerer den statistiske styrke. Begge studier inkluderer dog et relativt stort antal patienter med detaljerede, prospektivt opsamlede data. Resultaterne i de to studier understøtter hinanden.

I begge studier har patienterne med positiv superficiel/profund resektionsrand fået boost.

Bemærkninger og overvejelser

Ved radikal operation i henhold til ovenstående, men med frie resektionsrande < 2 mm, vil den rekommanderede strålebehandling ofte ændres. Der kan derfor være tilfælde, hvor reresektion foretrækkes trods den opnåede rekommanderede radikalitet.

Der henvises til kapitel 5 angående indikationer for postoperativ strålebehandling, specielt anvendelse og dosis af boost.

4. Onkoplastiske teknikker bør tages i anvendelse, hvor relativ tumorstørrelse, tumorlokalisering eller andre forhold taler for, at der ikke kan opnås et tilfredsstillende kosmetisk resultat ved konventionel lumpektomi (C).

Litteratur og evidensgennemgang

Bedste evidens for et ligeværdigt udkomme mht. overlevelse og recidiv er observationelle studier med kontrolgrupper (21-26) [3b]. Der foreligger ingen prospektive randomiserede studier til belysning af den onkologiske sikkerhed ved onkoplastisk brystbevarende operation, og grundet den komplekse etiske problemstilling er det heller ikke sandsynligt, at et sådant studie nogensinde vil blive foretaget.

Mansell et al. (26) sammenlignede konsekutive patienter opereret med onkoplastisk brystbevarende operation (104) med patienter opereret med konventionel lumpektomi (558) og patienter, der fik mastektomi og primær rekonstruktion (318) i perioden 2009 - 2012. Den onkoplastiske gruppe var sammenlignelig med gruppen, der fik foretaget mastektomi og primær rekonstruktion på alle klinisk-patologiske parametre, medens den konventionelle lumpektomi gruppe på alle punkter havde mindre aggressive karakteristika. Lokalrecidivraten efter 5 år var ens i de tre grupper (henholdsvis 2%, 3.4% og 2.6%), hvorimod fjernrecidivraten var signifikant højere for både den onkoplastiske gruppe (7.5%) og mastektomigruppe (13.1%) i forhold til gruppen konventionel lumpektomi (3.3%). Dette sidste afspejler sandsynligvis tumorbiologien i grupperne og ikke den anvendte operationsmetode. Kontrolgrupperne i studiet var ikke matchede. (Evidensgrundlag 3b).

De Lorenzi et al. har lavet to studier med matchede grupper. I det første studie (22) sammenlignedes onkoplastisk brystbevarende operation (454 pt) med konventionel lumpektomi (908 pt). Grupperne var matchet på alder, tumorstørrelse og operationsår med en median follow-up på 7.2 år. I gruppen med onkoplastik var der flere med multifokal sygdom, ellers var grupperne sammenlignelige. OS var stort set ens (henholdsvis 91.4% og 91.3%) medens der var en lidt højere og ikke signifikant forekomst af lokalt recidiv i den onkoplastiske gruppe (3.2% vs 1.8% efter 5 år og 6.7% vs 4.4% efter 10 år). I det andet studie (23) sammenlignes onkoplastisk brystbevarende operation (193 pt) med mastektomi (386 pt) hos patienter med T2 tumores. Grupperne var her matchet på alder, tumor subtype og operationsår med en median follow-up på 7.4 år og var i øvrigt afbalancerede. Igen fandtes stort set ens OS (87.3% vs 87.1%) og DFS (60.9% vs 56.3%) efter 10 år, medens der var en ikke signifikant højere incidens af lokalt recidiv i den onkoplastiske gruppe (7.3% vs 3%) efter 10 år. (Evidensgrundlag 3b).

I et studium fra Tyrkiet (24) sammenlignedes kvadrantektomi og terapeutisk reduktionsplastik på henholdsvis 162 og 106 patienter med relativt store tumorer (gennemsnitlig henholdsvis 2,4 og 2,7 cm), og der fandt man helt sammenlignelige resultater. Lokalrecidivraten var henholdsvis 1,6% og 0,9% med en followup på henholdsvis 37 og 33 mdr. DFS (65% og 68%) og OS (79% og 77%) var også helt sammenlignelig. (Evidensgrundlag 3b).

En metaanalyse (21) over 11 studier, der sammenligner konventionel lumpektomi med onkoplastisk brystbevarende operation finder ligeledes sammenlignelige resultater: Lokal recidiv (RR, 1.14; 95% CI, 0.82–1.59; $p=0.442$), fjernrecidiv (RR, 1.02; 95% CI, 0.79–1.32; $p=0.856$), OS (HR, 1.14; 95% CI, 0.76–1.69; $p=0.527$) og DFS (HR, 1.19; 95% CI, 0.96–1.49; $p=0.112$) efter 10 år. I analysen indgår i alt 3789 pt, hvoraf 1098 har fået konventionel lumpektomi og 2691 har fået onkoplastisk brystbevarende operation. De to grupper er sammenlignelige på tumorstørrelse, men der er flere yngre og flere N negative i gruppen, der har fået lavet onkoplastik. Der er ikke set på forskelle i cancersubtyper, og der er stor heterogenitet i den anvendte onkoplastik. (Evidensgrundlag 3b).

Et dansk studie (25) udgået fra DBCG af 1798 patienter, som fik adjuverende kemoterapi efter mastektomi, lumpektomi eller onkoplastisk brystbevarende operation viste ingen forskel i tid fra biopsi til kirurgi eller i tid fra biopsi til påbegyndelse af adjuverende kemoterapi. (Evidensgrundlag 3b).

Sammenfattende konkluderes, at evidensgrundlaget er 3 for at sidestille den onkologiske sikkerhed efter onkoplastisk operation med mastektomi og konventionel brystbevarende operation.

Et hollandsk studie (27) af 128 brystkræft patienter, som fik brystbevarende operation og deltog i en prospektiv randomiseret undersøgelse, viste en høj sammenhæng mellem dårlig kosmetisk outcome og lav score af QoL faktorer. Det kosmetiske outcome blev vurderet af patienter, ekspertpanel og computer efter 3, 6, 12 og 36 mdr. Til vurdering af livskvalitet benyttedes to skemaer med baseline inden operation, men efter diagnosetidspunkt.

Et systemisk review (28) af 25 studier har evalueret det kosmetiske resultat efter onkoplastisk brystbevarende operation på i alt 1962 patienter: Excellent 55.2%, godt 31.0%, rimelig godt 9.4% og ringe 4.4%. Der er dog stor variation i anvendte metoder og tidspunktet for evaluering af det kosmetiske resultat i de forskellige studier. (Evidensgrundlag 3b).

Patientværdier og – præferencer

Alternativet til onkoplastisk brystbevarende operation vil ofte være mastektomi(+/- primær rekonstruktion) eller brystbevarende operation med dårligt kosmetisk resultat. Størstedelen af patienterne forventes at ønske det pæneste kosmetiske resultat, men nogle patienter har ønske om mindst mulig kirurgi på bekostning af kosmetikken eller ønske om at undgå strålebehandling. Indgrebets omfang og følger bør derfor overvejes sammen med patienten.

Rationale

Det konkluderes på baggrund af ovenstående, at onkoplastisk brystbevarende operation kan udføres med samme onkologiske sikkerhed som konventionel lumpektomi og mastektomi, og at det ikke forsinkes den adjuverende behandling. Da der er sammenhæng mellem et godt kosmetisk resultat og livskvalitet lægges i anbefalingen vægt på, at man ved anvendelse af onkoplastik opnår høj score i bedømmelse af det kosmetiske outcome.

Bemærkninger og overvejelser

Det bemærkes, at der endnu ikke findes langtids followup på onkoplastiske operationer, lige som der hverken er konsensus om bedste vurderingsmetode eller tidspunktet for vurdering af det kosmetiske outcome.

5. Onkoplastiske operationer skal klassificeres som én af tre metoder: volumenomplacering (volume displacement), volumenreduktion eller volumentilførsel (volume replacement) (D).

Litteratur og evidensgennemgang

Der kan på baggrund af litteraturen ikke angives generelle rekommandationer for, hvilken type onkoplastisk operation, der skal anvendes. Det må vurderes individuelt i forhold til tumorlokalisering, tumorstørrelse, vævstetthed og bryststørrelse samt form.

Ved onkoplastisk brystkirurgi forstås en brystbevarende operation, hvor man kombinerer lumpektomi med plastikkirurgiske principper med henblik på at genskabe brystets form og dermed opnå bedre kosmetisk resultat. Der inddeles i tre overordnede metoder:

Volumenomplacering: Omplacering af mammavævet i umiddelbar nærhed af tumorkaviteten (glandulær lap) og ofte ledsaget af reposition af mamillen. F.eks. donut/round block/benelli mastopexi, ketcherplastik, J-plastik, terapeutisk mammoplasti (brystløft).

Volumenreduktion: Lumpektomi, hvor der med udgangspunkt i reduktionsplastik fjernes yderligere mammavæv og hud mhp. at opnå et æstetisk godt resultat.

Volumentilførsel: Udfyldning af tumorkaviteten med væv hentet uden for brystet. F.eks. latissimus dorsi lap, lokale perforantlapper eller fasciocutane lapper.

Patientværdier og – præferencer

Klassificering af de onkoplastiske teknikker skønnes ikke følsomt for patientværdier og -præferencer.

Rationale

DBCG ønsker en ensartet klassificering, som følger den internationale klassificering, og som muliggør et fremtidigt kohortestudie.

Bemærkninger og overvejelser

De forskellige onkoplastiske teknikker fordrer en forudgående optræning. Flere af teknikkerne indgår i optræningen til certificeret mammakirurg. Volumentilførsel udføres for nuværende udelukkende af plastikkirurger, ligesom de større onkoplastiske operationer udføres og udvikles i tæt samarbejde med plastikkirurger. Alle brystklinikker i Danmark bør derfor have et formaliseret samarbejde med plastikkirurger.

- 6. Der skal markeres med klips i bundfascien eller profund i kaviteten kl. 3, 6, 9 og 12 af hensyn til evt. boost-behandling efter brystbevarende operation. Der bør ved displacement eller mindre reduktionsplastikker placeres i alt 8 klips, 4 klips i det mest tumornære mammavæv samt 4 i bundfascien kl. 3, 6, 9 og 12 i området under tumor (D).**

Litteratur og evidensgennemgang

Det er ikke muligt at finde litteratur, der belyser emnet. Anbefalingen bygger udelukkende på good clinical practice.

Angående evidens for strålebehandling og specielt anvendelse af boost henvises til kapitel 5 om postoperativ strålebehandling.

Patientværdier og – præferencer

Denne del af det kirurgiske indgreb skønnes ikke følsomt for patientværdier og -præferencer. Der foreligger ingen dokumentation om patientens oplevelse af problemstillingen.

Rationale

Da cicatricen ofte ikke ligger lige over tumorlejet, og kaviteten efter lumpektomien tilstræbes lukket enten direkte eller vha. diverse onkoplastiske teknikker, kan stråleterapeuten ikke identificere det tumornære mammavæv, som er target for boostbehandlingen. Formålet med klipsene, som kan ses på CT, er derfor at markere det tumornære mammavæv og dermed facilitere boostbehandlingen.

Bemærkninger og overvejelser

Der er ingen bemærkninger.

- 7. Sentinel Node metoden bør anvendes som standard procedure uden aksilback-up hos patienter med brystkræft uden påvist lymfeknudemetastasing ved ultralydsskanning af aksillen og evt. FNA (B).**

Litteratur og evidensgennemgang

Anbefalingen bygger primært på metaanalyser (29, 30) [2a], der inkluderer randomiserede studier, men overvejende bygger på individuelle kohortestudier.

Det er vist i en lang række studier, heraf nogle randomiserede, at sentinel node (SN) biopsi giver sammenlignelige resultater med aksilrømning (ALND) ved klassifikation af lymfeknudestatus hos patienter med brystkræft uden klinisk mistanke om lymfeknudemetastaser ('klinisk node negative'). Niogtres studier udført i perioden 1970 til 2003 indgik i en metaanalyse publiceret i 2006 med data fra godt 8000 patienter, hvoraf 42% var SN-positive (30). Detektionsraten for SN var totalt 96%. Falsk negativ raten var 7,0%, varierende fra 0% til 29%. Der blev fundet en invers relation mellem falsk negativ raten og antallet af inkluderede patienter i studierne. Evidensgrundlag 2a.

Talrige studier har vist, at risikoen for lymfødeme og gener knyttet til aksilindgrebet kan begrænses ved anvendelsen af SN frem for ALND. I en metaanalyse baseret på 72 studier publiceret i 2013 (29)

konkluderedes det, at forekomsten af lymfødem var 16,6%. I forhold til typen af aksilindgreb var det 5,6% efter SN biopsi og 19,9% efter ALND. Man kan ikke se på forekomsten af lymfødem uden også at tage strålebehandling i betragtning. Evidensgrundlag 2a.

Metaanalysen giver ikke specifikke tal for ALND med og uden strålebehandling, men angiver faktorer for øget risiko og inkluderer såvel strålebehandling generelt som aksilbestråling som risikofaktorer sammen med bl.a. kemoterapi, men der peges også på, at mastektomi frem for brystbevarende operation også øger risikoen. I en undersøgelse fra Massachusetts General Hospital, der vedrører forekomsten efter mastektomi (31), undersøgte man i alt 627 patienter med follow-up på 23 måneder efter operation. Lymfødem blev defineret som en forøgelse af armvolumen på 10% eller mere. Totalt observeredes lymfødem hos 10%, men forekomsten var afhængig af omfanget af aksilindgreb og strålebehandling. Således havde kun 2% forandringer efter operation med sentinel node biopsi (SLNB) alene, mens lymfødem optrådte hos 30% af patienter, der havde fået udført aksilrømning og også modtaget strålebehandling. Efter aksilrømning, men uden strålebehandling, udviklede 19% lymfødem.

I ovenstående undersøgelse har man ikke specificeret præcist, hvordan den regionale strålebehandling er givet til patienter, der har fået udført aksilrømning. Ifølge de oplysninger, der er givet, har det i nogle tilfælde drejet sig om bestråling af det periklavikulære område alene (nogenlunde svarende til standard i Danmark), og i andre tilfælde har det drejet sig om selve aksillen evt. sammen med det periklavikulære område, som er standard i Danmark ved omfattende metastasering til lymfeknuderne i aksillen. I forbindelse med AMAROS undersøgelsen, der var et randomiseret studium mellem ALND og strålebehandling af aksillen (level I-3) hos patienter med metastasering til sentinel node, har man en lille gruppe, der både har fået udført ALND og strålebehandling (32), og i den gruppe var lymfødemforekomsten efter 5 år 59%, mod 25% hos patienter, der udelukkende har fået foretaget ALND og 15% hos patienter, randomiseret til strålebehandling alene.

Metaanalysen giver altså generelt lidt lavere estimater end de 2 omtalte specifikke studier med mere begrænsede materialer. Lægges tallene i metaanalysen til grund for et overordnet estimat, og benyttes de to andre studier til at differentiere mellem behandlingstyper, kan risikoen for lymfødem efter operation for brystkræft estimeres nogenlunde som følger:

- | | |
|--------------------------|--------|
| • Overordnet | 16-21% |
| • SN alene | 2-5% |
| • ALND uden RT | 19-25% |
| • ALND + RT (level II-3) | 30% |
| • ALND + RT (level I-3) | 59% |
| • RT (level I-3) alene | 15% |

Patientværdier og – præferencer

Det er klinisk erfaring, at risikoen for senfølger giver anledning til stor bekymring blandt patienter med brystkræft, der står overfor behandling. Der lægges derfor vægt på at mindske patientens risiko for senfølger efter operation, uden at det forringer prognosen (33) (se nedenfor).

Rationale

Der blev i formuleringen af anbefalingen lagt vægt på, at aksilrømning er forbundet med betydelige senfølger (33). Denne operation skal således kun tilbydes patienter der har en prognostisk gevinst heraf.

Bemærkninger og overvejelser

SN-metoden blev gradvist indført i DK i perioden 2001-4, og hver afdeling gennemgik en certificering, der blev forestået af DBCG (34). Metoden fordrer en forudgående optræning, og en forudsætning for metodens anvendelse er, at alle kirurgiske aktører er nøje indført i de tekniske aspekter og tolkningen af resultaterne.

8. Der bør anvendes to tracere til at lokalisere sentinel node (B).

Litteratur og evidensgennemgang

Anbefalingen bygger på et kohortestudie med 3.961 patienter (35) og en meta-analyse med 11 studie, som samlet inkluderer 1.236 brystkræftpatienter (36) [1a].

I litteraturen er beskrevet en række forskellige metoder til at lokalisere sentinel node. Der anvendes almindeligvis en radioaktiv tracer og/eller et farvestof. Sentinel nodes defineres som alle lymfeknuder med enten radioaktivitetsophobning, blåfarvning eller tilførende blåfarvet lymfebane eller palpationssuspicio. I tidlige studier injiceredes traceren hovedsagelig peritumoralt (PT), men injektion intratumoralt (IT) og i de senere år subdermalt (SD), dermalt (D), subareolært (SA) eller periareolært (PA) har fundet stigende anvendelse (37-40). To større amerikanske multicenter kohortestudier, som inkluderede henholdsvis 2.206 patienter og 3.961 patienter, har sammenlignet forskellige injektionssteder. Disse viste, at superficiel injektion samt SA og PA injektion var forbundet med højere detektionsrater end PT injektion (35, 38) [2a]. Et systematisk review, som inkluderede 17 studier med i alt 5.296 patienter, heraf to randomiserede studier, har også undersøgt forskellen på superficiel og dyb injektion med radioaktiv tracer eller blå farvestof (41), 13 af studierne indgik i en meta-analyse. Der fandtes i meta-analysen ingen signifikant forskel i detektionsraten for superficiel vs. dyb injektion (OR=1.59, 95% CI 0,79 – 3,17). Et injektionssted kunne derfor ikke anbefales frem for et andet (41) [1a]. Dog var detektionen af ekstra-aksillære lymfeknuder større ved dyb injektion.

Detektionsraten ved brug af en eller to tracere er undersøgt i det ene amerikanske kohortestudie, som inkluderede 3.961 patienter, samt i en meta-analyse som inkluderede 11 studier med 1.236 patienter med brystkræft. Begge studier fandt signifikant højere detektionsrate ved brug af to tracere (35, 36). I meta-analysen fandt man en detektionsrate på 85% ved anvendelse af blå farvestof alene, 94% ved anvendelsen af radioaktiv tracer og 95% ved en kombination af blå farvestof og radioaktiv tracer. Der fandtes ingen forskel i falsk negativ raten ved de forskellige procedurer (35) [1a]. Det anbefales derfor, at man anvender to tracere for at opnå den højest mulige detektionsrate.

Patientværdier og –præferencer

Denne del af det kirurgiske indgreb skønnes ikke følsomt for patientværdier og -præferencer. Patent Blue kan dog lejlighedsvis give anafylaktiske reaktioner (42). Risikoen for alvorlige reaktioner ser ud til at være mindre end 1%. Brugen af blå farvestoffer er udbredt i industrien, og patienter skal udspørges om allergi overfor farvestoffer præoperativt. Allerede ved tegn på urticaria eller ødemer bør der institueres behandling med antihistamin og steroid.

Rationale

Der er i anbefalingen lagt vægt på at opnå højest mulig detektionsrate, for at undgå aksilrømning ved non-detektion, samt lavest mulig falsk negativ rate af sentinel node.

Bemærkninger og overvejelser

De anvendte radioaktive tracere omfatter kolloider mærket med technetium (^{99m}Tc). I Europa benyttes overvejende Nanocol, som er et albuminderivat med en partikelstørrelse på 4 - 100nm. I USA er dette præparat ikke godkendt. I stedet anvendes svovlkolloid. Den radioaktivt mærkede kolloidopløsning skal fremstilles umiddelbart før brug i de nuklearmedicinske afdelinger, idet bindingen mellem markør og kolloid er relativt svag, og stofferne derfor dissocieres i løbet af relativt kort tid. Normalt injiceres på operationsdagen 15MBq før operationen, hvis der ikke udføres skintigrafi. Ved lymfoskintigrafi dagen før operationen er dosis som regel 40 - 100MBq. Patent Blue V natrium 2,50g/100ml anvendes generelt i Danmark som farvestof, medens det beslægtede Isosulfan Blue primært anvendes i USA. Der injiceres som regel 1 ml ved operationens start.

9. ALND bør anvendes i tilfælde af præoperativ positiv FNA fra lymfeknude i aksil, samt som standard ved makrometastaser i SN. ALND bør undlades i tilfælde af mikrometastaser/ITC (A).

- I tilfælde af makrometastaser i 1-2 SN, kan patienten informeres om muligheden for at fravælge aksilrømning til fordel for udvidet strålebehandling (D).
- Ved fravalg af aksilrømning ved makrometastaser i 1-2 SN, skal patienten tilbydes opfølgning med årlig klinisk mammografi (A).

Litteratur og evidensgennemgang

Anbefalingen bygger på 2 RCT (43, 44) [1b] og 3 større kohortestudie (45-47), som i alt dækker 11.115 patienter.

Der eksisterer to større amerikanske kohortestudier fra SEER databasen (heraf 6.838 patienter med mikrometastaser) (47) og fra National Cancer Database (NCDB) (heraf 2.203 patienter med mikrometastaser) (46), der sammenligner prognosen hos patienter med mikrometastaser i sentinel node med og uden aksilrømning (ALND) [2a]. Der blev i disse studier ikke fundet nogen signifikant forskel på total overlevelse og aksilrecidivraten mellem patienter med og uden aksilrømning. Disse studier er dog begrænsede af databasernes mangelfulde information om recidiv, antal fjernede sentinel nodes og adjuverende behandling. Et dansk kohortestudie baseret på oplysninger fra 2.074 patienter med mikrometastaser eller isolerede tumor celler (ITC) i sentinel node fra DBCGs database, hvor der blev justeret for både komorbiditet og adjuverende behandling, fandt dog heller ingen forskel i hverken aksilrecidiv eller overlevelse mellem patienter med og uden aksilrømning (45) [2a]. Aksilrecidivraten er i alle tre kohortestudier meget lav på 1-2%.

I kontrast til disse resultater viste et Hollandsk kohortestudie, som inkluderede 795 patienter med ITC og 1028 patienter med mikrometastaser i sentinel node, at patienter med mikrometastaser havde signifikant flere aksilrecidiver, hvis aksilrømning blev undladt (HR= 4.4 (95% CI=1.46 – 13.24)) (48) [2a]. Den samme, men ikke signifikante trend fandt man for patienter med ITC. Modsat patienterne i det danske kohortestudie fik kun ca. halvdelen af patienterne dog adjuverende systemisk behandling. Det er muligt, at den adjuverende behandling udgiver en eventuel forringet prognose, når aksilrømning undlades.

Samtidig viste resultater fra to randomiserede europæiske studier over patienter med mikrometastaser eller ITC i sentinel node (European IBSCSG 23-01 study med 934 patienter (43) [1b] og det spanske AATRN 048/13/2000 trial med 233 patienter (44) [1b], der randomiseredes til aksilrømning eller ingen yderligere behandling af aksillen, ingen forskel i aksilrecidivraten eller overlevelsen mellem de to grupper.

Aksilrecidivraten var også i disse to studier meget lav.

På baggrund af disse studier anbefales ikke aksilrømning til patienter med mikrometastaser eller ITC i sentinel node.

Der findes desuden resultater fra flere randomiserede studier, der har inkluderet patienter med makrometastaser i sentinel node. I det amerikanske ACSOG Z0011 studie inkluderede man patienter med brystbevarende operation og op til 2 positive aksillære lymfeknuder. Kun 60% af patienterne i studiet havde makrometastaser i sentinel node. Patienterne randomiseredes til enten aksilrømning eller ingen yderligere behandling af aksillen (43, 49). Undersøgelsen kunne ikke påvise nogen forskel på lokal og regional recidivraten, OS og DFS efter 10 års follow-up (50). Ti-års OS var henholdsvis 83,6% og 86,3% i SLND + ALND gruppen og SLND gruppen [1b].

I det europæiske AMAROS studie (51) [1b], som inkluderede 1.425 sentinel node positive patienter, og det ungarske OTOASOR studie (52) [1b], som inkluderede 526 sentinel node positive patienter, randomiseredes patienterne til enten aksilrømning eller aksilbestråling. Ingen af de to studier kunne vise nogen forskel i hverken aksilrecidiv eller overlevelse efter hhv. 6, 1 og 8 års follow-up. Disse studier inkluderede både patienter behandlet med mastektomi og brystbevarende operation. Der var dog i disse to studier også kun ca. 60% af de inkluderede patienter, der havde makrometastaser i sentinel node.

Samlet set indikerer disse studier, at det kan være sikkert at undlade aksilrømning selv ved patienter med makrometastaser i sentinel node. Dette bekræftes i to meta-analyser (baseret på hhv. 130.575 patienter og 3.919 patienter) (53, 54), som inkluderede de nævnte studier. Studierne har dog flere svagheder og yderligere prospektive studier er foreslået af begge meta-analyser. Danmark har deltaget i det svenske randomiserede SENOMAC studie, hvor patienter med makrometastaser i 1 – 2 sentinel node blev randomiseret til enten aksilrømning og efterfølgende strålebehandling eller ingen yderligere aksilkirurgi, men i stedet udvidet strålebehandling (55). Inklusionen i dette studie er nu afsluttet, men resultaterne foreligger endnu ikke. Der er herudover opstartet flere internationale randomiserede studier over patienter med makrometastaser i sentinel node, hvoraf det største er det engelske POSNOC studie (56). Resultaterne af disse randomiserede studier afventes fortsat. Indtil resultaterne foreligger, er der fortsat usikkerhed om den bedste metode til behandling af aksillen hos klinisk node negative patienter med makrometastaser til 1 – 2 sentinel nodes.

Der eksisterer 3 kohortestudier som inkluderede hhv. 332 patienter, 708 patienter og 11.820 patienter og en meta-analyse, som bygger på 6 studier over i alt 4.271 patienter (57), som har sammenlignet tumorbyrden i aksillen hos brystkræft patienter som diagnosticeredes node positiv ved præoperativ ultralydsscanning og FNA fra suspekterede lymfeknuder, med patienter der diagnosticeredes node positive ved sentinel node proceduren (58-60) [1a]. Alle tre studier og meta-analysen viste, at patienter diagnosticeret node positive ved ultralydsscanning og FNA havde signifikant større tumorbyrde i aksillen med en OR på 4,1 (95% CI 2,75 – 5,84) for at have ≥ 3 positive lymfeknuder (58) eller OR = 5,59 (95% CI 5,80 – 6,11) for at have mere end 2 positive lymfeknuder (57). Disse patienter anbefales derfor fortsat aksilrømning.

Patientværdier og – præferencer

Det er klinisk erfaring, at risikoen for senfølger giver anledning til stor bekymring blandt patienter med brystkræft, der står overfor behandling. Der lægges derfor vægt på at mindske patientens risiko for senfølger efter operation, uden at det forringer prognosen (33) (se nedenfor). Patientrepræsentanter har været inddraget i udformningen af retningslinjen. Disse understreger, at patientens livskvalitet i relation til armmorbidity kan være afhængig af erhverv, alder og dominante arm, hvilket bør inddrages i samtalen om beslutningstagning ved valg af udvidet strålebehandling i stedet for aksilrømning.

Rationale

Der blev i formuleringen af anbefalingen lagt vægt på, at aksilrømning er forbundet med betydelige senfølger (33). Denne operation skal således kun tilbydes patienter, der har en prognostisk gevinst heraf.

Den foreliggende litteratur peger på, at risikoen for loko-regionalt recidiv ikke forøges ved at undlade aksilrømning ved 1-2 positive sentinel nodes, men evidensen vurderes ikke til at være tilstrækkelig til at give en entydig anbefaling. SENOMAC studiet forventes at give et klart svar, men dette vil først foreligge om 2-3 år. Under de forløbne 4 år, hvor forsøget har været aktivt i Danmark, har der ikke været gjort observationer, der peger i modsat retning af resultaterne af de tidligere studier. Der er desuden blandt patienterne generelt stor opmærksomhed omkring senfølger til operation i armhulen, og et udtalt ønske om, at man kan undlade et potentielt mutilerende indgreb. Med baggrund i disse forhold anses det for etisk forsvarligt at tilbyde patienter, som opfylder inklusionskriterierne til det afsluttede SENOMAC studie mulighed for, efter en udførligt mundtlig og skriftlig information, at vælge yderligere aksilkirurgi fra. Det drejer sig om patienter med primær brystkræft, der er klinisk node negative, som kan modtage den efterfølgende anbefalede strålebehandling og adjuverende systemiske behandling, samt er i stand til at forstå informationen om frit valg af aksilbehandling. Patienter med bilateral brystkræft og patienter med kontralateral ny primær brystkræft kan også tilbydes muligheden for at fravælge aksilrømning til fordel for udvidet strålebehandling, forudsat de opfylder øvrige SENOMAC kriterier. Patienter der har modtaget neoadjuverende behandling er ikke omfattet af denne anbefaling. Indtil resultaterne fra SENOMAC foreligger, forudsættes det, at patienterne følges op på samme måde, om i det randomiserede studie.

Bemærkninger og overvejelser

En andel af patienter med metastaser i aksillen vil blive tilbudt neoadjuverende behandling, med mulighed for down-staging af aksillen (se retningslinje for neoadjuverende behandling).

For at lette patientens valg af behandling anbefales ikke frysemikroskopi på sentinel node. Patientens valg registreres i DBCG med henblik på monitorering.

Det er en forudsætning for at tilbyde patienten fravalg af aksilrømning, at det er sikret, at der kan tilbydes et opfølgingsprogram for patienten med årlig klinisk mammografi.

- 10. Ved fund af makrometastase i intramammær sentinel node bør foretages aksilrømning, men ved tilfældigt fund af intramammær lymfeknude med metastaser bør aksilrømningen foretages vejledt af sentinel node i aksillen (B).**

Litteratur og evidensgennemgang

Anbefalingen bygger på en meta-analyse som dækker 70.342 patienter, hvoraf 1.175 patienter har intramammære lymfeknuder, samt et større retrospektivt studie med 7140 patienter, hvoraf 151 patienter har intramammære lymfeknuder (43) [2a].

Et systematisk review og meta-analyse fra 2012 inkluderede 18 studier med samlet 70.342 patienter, hvoraf 1.175 havde intramammære lymfeknuder. 12 af disse studier samt poolede resultater fra 13 kasuistikker (i alt 1.028 patienter) havde undersøgt sammenhængen mellem intramammære lymfeknudemetastaser og aksilmetastaser (43) [2a]. Man fandt høj korrelation med en OR = 2,1 (95% CI 1,13 – 1,83) for at have metastaser i aksillen ved samtidige metastaser i intramammære lymfeknuder. Sammenhængen mellem positiv intramammær sentinel node og aksilmetastaser blev dog ikke undersøgt i meta-analysen. Det største enkeltcenterstudie inkluderet i meta-analysen var fra Memorial Sloan Kettering Cancer Center og inkluderede 151 patienter med intramammære lymfeknuder, hvoraf 36 af disse var med metastaser (44). 14 patienter havde ikke samtidig metastaser i SN i aksillen. Kun 7 af patienterne blev efterfølgende aksilrømmet, men uden fund af metastaser. 15 intramammære lymfeknuder i studiet blev fjernet som sentinel nodes, 5 af disse var med metastaser, hvor 1 patient samtidig havde positiv SN. Ud af de 4 patienter med negativ SN i aksillen blev de 2 aksilrømmet uden fund af metastaser.

Patientværdier og – præferencer

Det er klinisk erfaring, at risikoen for senfølger giver anledning til stor bekymring blandt patienter med brystkræft, der står overfor behandling. Der lægges derfor vægt på at mindske patientens risiko for senfølger efter operation, uden at det forringer prognosen (33, 46) (se rationale).

Rationale

Der blev i formuleringen af anbefalingen lagt vægt på, at aksilrømning er forbundet med betydelige senfølger (33). Denne operation skal således kun tilbydes patienter, der har en prognostisk gevinst heraf.

Bemærkninger og overvejelser

Behandlingsstrategien ved samtidig fund af negativ SN i aksillen og intramammær makrometastase har været drøftet med Radioterapiudvalget. Der er pt. ingen specifik RT-retningslinje, der dækker spørgsmålet, og som udgangspunkt vil der derfor blive anbefalet fuld aksilbestråling (level 1-3). Radioterapiudvalget arbejder dog også på en retningslinjerevision, og vil i forbindelse hermed adressere spørgsmålet.

11. Ved non-detektion af sentinel node bør udføres aksilrømning (B).

Litteratur og evidensgennemgang

Anbefalingen bygger på to større kohortestudier (45, 47) [2a] som i alt dækker 96.970 patienter, registreret prospektivt i databaser.

Der findes kun sparsom evidens for andelen af patienter med metastaser i aksillen ved non-detektion af sentinel node. Mindre studier har vist modstridende resultater for sammenhængen mellem manglende visualisering af sentinel node på lymfeskindtografi og risikoen for metastaser. Brenot-Rossi et al. (48) viste en øget risiko for aksilinvolvering i 30 patienter uden visualisering af sentinel node på scintigrafi, mens Chakera et al. (46) i et dansk studie ikke fandt nogen øget risiko for metastaser i 59 patienter med non-visualisering af

sentinel node ved lymfescintigrafi. Hos en del af de patienter, der havde non-visualisering af sentinel node på lymfeskintigrafi, fandt man alligevel en sentinel node under operationen. Brenot-Rossi et al. fandt metastaser i aksillen hos 14 ud af 25 (56%) patienter med non-detektion af sentinel node under operationen, hvilket var signifikant højere end hos patienter med detektion af sentinel node (35%) (48). Et hollandsk kohortestudie inkluderede 76.472 patienter, hvoraf 1.924 havde non-detektion af sentinel node. Ud af de 1.552 patienter der efterfølgende fik foretaget aksilrømning, havde 22% metastaser og halvdelen af disse havde spredning til 3 eller flere lymfeknuder. I en multivariate analyse (49) var non-detektion signifikant associeret med risiko for spredning til 3 eller flere lymfeknuder (OR = 2,86) [2a]. I et dansk kohortestudie som inkluderede 20.498 patienter (45) [2a], havde 242 af patienterne non-detektion af sentinel node under operationen. 92 af patienterne (38%) havde metastaser ved den efterfølgende aksilrømning. Denne andel er sammenlignelig med andelen af patienter med positive non-sentinel nodes ved makrometastaser i sentinel nodes, som fortsat anbefales en aksilrømning. Der anbefales derfor fortsat aksilrømning ved non-detektion af sentinel node under operationen.

Patientværdier og – præferencer

Det er klinisk erfaring, at risikoen for senfølger giver anledning til stor bekymring blandt patienter med brystkræft, der står overfor behandling. Der lægges derfor vægt på at mindske patientens risiko for senfølger efter operation, uden at det forringer prognosen (33, 46) (se rationale).

Rationale

Der blev i formuleringen af anbefalingen lagt vægt på, at aksilrømning er forbundet med betydelige senfølger (33). Denne operation skal således kun tilbydes patienter, der har en prognostisk gevinst heraf.

Bemærkninger og overvejelser

Ingen.

12. Ved fund af isolerede aksilmetastaser uden fund af tidlig brystkræft bør udføres aksilrømning med efterfølgende bestråling af hele brystet. Diagnosen occult brystkræft baseres på udredning med MR-scanning af brystet, ud over klinisk mammografi (B).

Litteratur og evidensgennemgang

På grund af den lave incidens af occult brystkræft eksisterer der kun sparsom evidens på området. Anbefalingerne er derfor udelukkende baseret på 2 mindre med hhv. 95 og 145 patienter (50, 51) [2a] og et større registerstudie med 750 patienter (52).

Occult brystkræft er en sjælden tilstand, som optræder hos mellem 0,3 – 1% af alle brystkræfttilfælde. Radikal mastektomi var tidligere den foretrukne behandling til disse patienter. Nyere registerstudier har dog vist, at overlevelsen efter strålebehandling af brystet samt aksilrømning er ligeså god som efter radikal mastektomi (50-52), mens patienter der kun blev behandlet med aksilrømning havde en ringere prognose (50) [2a].

Patientværdier og – præferencer

Arbejdsgruppen vurderer, baseret på klinisk erfaring, at flertallet af patienter vil foretrække strålebehandling af brystet frem for mastektomi, idet et flertal af brystkræftpatienter generelt ønsker brystbevarende operation og

strålebehandling fremfor mastektomi, og idet alle patienter med occult brystkræft, pga. spredning til aksillen, under alle omstændigheder vil blive tilbudt strålebehandling.

Rationale

Der blev i formuleringen af anbefalingen lagt vægt på, at valget mellem mastektomi og strålebehandling af brystet hænger tæt sammen med patientens præferencer, som antages at være strålebehandling.

Bemærkninger og overvejelser

Rationalet for anvendelse af MR-scanning ved occult brystkræft er beskrevet i retningslinjer for Diagnostik.

13. Sentinel node biopsi er kontraindiceret ved lokalavanceret inflammatorisk brystkræft (Mastitis carcinomatosa) (C).

Litteratur og evidensgennemgang

Incidensen af inflammatorisk mammacancer er lav og disse patienter bliver ofte ekskluderet fra randomiserede studier om aksilstatuering. Anbefalingerne er derfor udelukkende baseret på tre mindre studier som inkluderer hhv. 16, 8, og 20 patienter med inflammatorisk mammacancer (53-55) [4].

Patienter med inflammatorisk mammacancer tilbydes primær systemisk behandling og anses generelt ikke for at være egnede til sentinel node proceduren, hverken før eller efter systemisk behandling, idet det antages at lymfovaskulære tumor emboli kan occludere det normale lymfeafløb fra brystet. Detektionsraten og andelen af falsk negative sentinel nodes er undersøgt i tre mindre patientserier efter systemisk behandling (53-55) [4]. I alle tre serier er detektionsraten lav (25 – 80 %) og andelen af falsk negative er høj (18 – 25%). Sentinel node proceduren anses derfor ikke pålidelig til statuering af aksillen hos disse patienter.

Patientværdier og – præferencer

Denne del af det kirurgiske indgreb skønnes ikke følsomt for patientværdier og -præferencer. Der foreligger ingen dokumentation om patientens oplevelse af problemstillingen.

Rationale

Der er i anbefalingen lagt vægt på den manglende evidens på området.

Bemærkninger og overvejelser

Se i øvrigt retningslinje for Lokalavanceret brystkræft.

14. Det anbefales, at der foretages fotodokumentation præ-operativt og 12 – 18 måneder postoperativt med henblik på senere monitorering af de kosmetiske resultater (D).

Litteratur og evidensgennemgang

Denne anbefaling bygger udelukkende på god klinisk praksis og klassificeres som styrke D.

Det var ikke muligt at finde evidens, der kan belyse emnet.

Patientværdier og – præferencer

Fotodokumentation er formodentlig præferencefølsom. Arbejdsgruppen vurderer, at flertallet af patienter vil acceptere at få foretaget fotodokumentation, som ikke er væsentlig tidskrævende eller belastende.

Rationale

Der blev i formuleringen af anbefalingen lagt vægt på, at fotomonitorering af det kosmetiske resultat på sigt kan være til gavn for patienterne, idet det kan danne baggrund for læring.

Bemærkninger og overvejelser

Der er ingen særlige bemærkninger.

Generelt om brystrekonstruktion

Der findes adskillige rekonstruktionstyper. Brystet kan rekonstrueres ved hjælp af implantat/ekspander (som 1-stadie eller 2-stadieprocedure), patientens eget væv eller kombinationer heraf.

Der findes ingen evidens for at en rekonstruktionstype er mere anbefalelsesværdig end en anden. Patienten kan, rådgivet af plastikkirurgen, vælge rekonstruktionstype efter information om fordele og ulemper ved de forskellige typer af rekonstruktioner. Patienten skal informeres om, at en brystrekonstruktion er en kompleks, større og flertrins kirurgisk procedure, og at der kan tilståde komplikationer, uanset valg af procedure/teknik. Ved rekonstruktion med **eget væv** kan der opstå følgende komplikationer: blodansamling, nekrose af hudlapper, serom, infektion, ar med tilhørende nedsat følesans, manglende heling eller kroniske smerter svarende til donorstedet, helt eller delvist laptab, og på længere sigt nedsat muskelkraft i donorområdet, bugvægssvagthed eller frembuling af bugvæggen eller hernie.

Rekonstruktion med **implantat** kan foregå som 1- eller 2-stadie procedure (defineret som ilægning af det permanente implantat ved første operation eller ilægning af vævsekspander og senere udskiftning til permanent implantat). Ved implantatrekonstruktion er der risiko for blodansamling, nekrose af hudlapper, infektion (som kan resultere i at implantatet må fjernes), manglende heling, serom, og på længere sigt potentielt (forværring af) kroniske smerter, implantatruptur/displacering og kapselkontraktur, rotation ved anatomiske implantater samt en sjælden form for lymfekræft ved brug af teksturerede implantater (Breast Implant Associated Anaplastic Large Cell Lymphoma; BIA-ALCL) (56). Denne form for lymfekræft er ikke konstateret hos patienter med glatte implantater, hvorfor patienten kan vælge disse. Disse findes dog kun i form af runde implantater.

Komplikationer optræder med større hyppighed hos patienter der ryger, er ældre end 55 år, har et BMI>30 kg/m², undergår en bilateral procedure, har diabetes mellitus, kronisk obstruktiv lungesygdom samt hypertension og komplikationer giver øget risiko for yderligere kirurgi. Desuden optræder de medicinske komplikationer ligeledes med øget hyppighed (57).

2-stadie-proceduren anbefales anvendt, hvis patienten ønsker større bryst, og hvis brysthuden er dårligt perfunderet efter mastektomien (57). Data fra implantatfirmaernes Pre-market Approval Core studies, som FDA har forlangt, viser at ca. 50% af alle implantatrekonstruerede kvinder re-opereres mindst 1 gang inden for 10 år. Der foreligger ikke data efter 10 år (58). Data fra flere større centre med stort volumen af autolog rekonstruktion dokumenterer også hyppigt behov for re-operationer primært med henblik på efterfølgende korrektive operationer (60) (4).

Patientens forventninger bør adresseres. De fleste rekonstruktive procedurer vil skulle følges op af et eller flere korrektive indgreb, og dertil kommer ambulantly rekonstruktion af papil og senere tatovering af papil-areolaområdet.

Brystrekonstruktion efter mastektomi er et betydningsfuldt rehabiliteringsområde, og at de psykosociale følger af at mangle et bryst kan være svære at tackle. Det er dog langt fra alle kvinder som efterspørger brystrekonstruktion efter mastektomi; det er tydeligt, at der er en højere andel af yngre kvinder, som ønsker brystrekonstruktion, men også en del ældre kvinder kan efterspørge dette, så fokus blot på alder tillader ikke vurdering af behovet.

Rekonstruktion, det være sig både primær og sekundær, bør diskuteres allerede i det indledende forløb, og det er særligt vigtigt at have fokus på evt. genetisk høj-risiko profil, når behandlingen planlægges. Gennemførelse af brystbevarende kirurgi og stråleterapi (BCT) hos en kvinde med f.eks. BRCA mutation kan medføre, at man ikke kan foretage implantatbaseret rekonstruktion med gunstigt resultat pga den givne strålebehandling, ligesom særlig placering af lumpektomicatrice kan vanskeliggøre efterfølgende hudbesparende mastektomi og rekonstruktion. Medtænkning af alle aspekter af cancerbehandling og -rehabilitering er derfor nødvendig på et meget tidligt stadie, og patienten bør inddrages i alle disse overvejelser, ligesom sådanne aspekter bør diskuteres i det multidisciplinære team.

Hvis patienten har modtaget strålebehandling, viser også danske studier, at autolog rekonstruktion er implantat-baseret rekonstruktion alene overlegen (59, 61) (3a). Fordelen ved SBR sammenlignet med PBR er at man undgår den potentielle risiko for at udskyde adjuverende terapi, men denne fordel bør balanceres mod fordelen ved undgå reduceret livskvalitet og ved ikke igen skal skulle gennemgå kirurgi.

Der er evidens for at brystrekonstruktion efter mastektomi giver bedre livskvalitet, body-image og psykosocialt velvære i internationale studier (62, 63) (3b), men også hos danske patienter (64) (4). Nogle undersøgelser viser, at kvinder, som gennemgår primær rekonstruktion; dvs. brystrekonstruktion i samme operation som mastektomien, oplever færre negative påvirkninger og psykosocial morbiditet i mindre grad end kvinder, som må gennemgå en periode uden rekonstruktion (sekundær rekonstruktion). Der er også oftere højere tilfredshed med rekonstruktionen hos de primært rekonstruerede kvinder end hos sekundært rekonstruerede (65) (2a). Der er dog også studier, som har vist det omvendte: At kvinder, som har gennemgået sekundær rekonstruktion, er mere tilfredse med det rekonstruerede bryst end kvinder, som rekonstrueres primært (66) (2c). Dette kan tolkes således, at man er mere tilbøjelig til at være taknemmelig for BR, hvis man har oplevet et liv uden bryst. Et større prospektivt multicenterstudie har ikke kunnet vise forskel i patienttilfredshed 2 år post-operativt, så forskellen ligger nok særligt i den initiale periode efter mastektomi (16) (2b). Der foreligger så vidt vides ikke undersøgelser med patienter, som har oplevet begge dele.

15. Ved mastektomi diskuteres muligheden for primær brystrekonstruktion (PBR) med patienten, såfremt der ikke er betydende patientmæssige eller særlige onkologiske kontraindikationer. Såfremt PBR skønnes kontraindiceret, men sekundær

rekonstruktion (SBR) ikke, tilbydes patienten opfølgende samtale om SBR efter det initiale cancerforløbs afslutning (B).

Litteratur og evidensgennemgang

Gennemgangen baserer sig på et systematisk review (67), én metaanalyse (68), et prospektivt kohorte studie (69) samt nationale guidelines fra Holland, England, Australien, USA, Canada, Sverige og Norge (57, 70-78) samt relevante enkeltstudier. De nationale guidelines er udarbejdet efter systematisk litteratursøgning og evidensgradering; f.eks. Agree II/Grade vurdering af studier. De adskiller sig indbyrdes ved hvilke metoder, der er anvendt til dette, men opnår generelt samme konklusioner. Der er suppleret med enkelte mindre studier. Evidensniveauet er generelt 2-3.

Internationalt går udviklingen i retning af, at PBR bliver normen, i hvert fald, hvis der ikke gives postoperativ strålebehandling. Hidtil har man i Danmark været noget tilbageholdende med at tilbyde PBR til kvinder med brystkræft. Reservationer har primært drejet sig om risiko for forsinkelse af den adjuverende systemiske terapi.

I Danmark er det stadig et mindretal af mastektomerede kvinder, som får foretaget rekonstruktion i forbindelse med operation for brystkræft. En upubliceret opgørelse baseret på data fra Landspatientregistret har vist, at 18,6 % af mastektomerede brystkræftpatienter i perioden 2007-2016 blev brystrekonstrueret; 5,4% med PBR og 13,2% med SBR. For in situ cancer var tallene for PBR 36% og for SBR 9%, i alt 45 %. Siden 2015 har andelen af PRB overhalet SBR for både invasiv og in situ cancer (personlig meddelelse, Hölmich LR).

Der er konsensus blandt de refererede nationale guidelines om at anbefale primær rekonstruktion, såfremt det skønnes onkologisk forsvarligt. Man anbefaler at PBR diskuteres med patienter, som får foretaget risikoreducerende mastektomi, som har duktal in situ cancer og invasiv cancer, hvor der ikke efterfølgende skal gives stråleterapi (57, 70-78). Den engelske NICE guideline og det Norske handlingsprogram går endnu videre og anbefaler, at man tilbyder rekonstruktion også til kvinder, som skal have postoperativ strålebehandling, da man opfatter litteraturen så modstridende, at det afgøres sammen med patienten (74, 75).

Onkologiske kontraindikationer for PBR

PBR er kontraindiceret hos kvinder med lokal avanceret brystkræft, herunder inflammatorisk brystkræft. Dette er der generelt enighed om i de internationale guidelines.

Brystrekonstruktion i sig selv påvirker ikke den onkologiske sikkerhed

En metaanalyse fra 2017 analyserede risiko for recidiv og død af brystkræft hos brystkræftpatienter med mastektomi og primær brystrekonstruktion versus brystkræftpatienter med mastektomi alene med inddragelse af 31 studier med næsten 140.000 patienter (67). De fleste inkluderede studier havde moderat kvalitet, og der var bl.a. selektionsbias, idet kvinder, som fik foretaget primær brystrekonstruktion efter mastektomi var yngre end dem, som kun fik foretaget mastektomi; de var mindre tilbøjelig til at have lymfeknudemetastaser, men der var ingen forskel mellem grupperne for så vidt angik tumorstørrelse. Pooled data viste, at kvinder med primær rekonstruktion efter mastektomi for brystkræft havde større forekomst af post-operativ infektion end

dem, som kun fik foretaget mastektomi (Risk Ratio 1,51, 95% CI: 1,22-1,87; $p = 0.0001$). Der var ingen signifikant forskel på totaloverlevelse (Hazard Ratio 0,92, 95% CI: 0,80-1,06; $p = 0,25$) og sygdomsfri overlevelse (Hazard Ratio 0,96, 95% CI: 0,84-1,10; $p = 0,54$) mellem kvinder som fik foretaget primær brystrekonstruktion efter mastektomi sammenlignet med gruppen, som kun fik foretaget mastektomi. Der blev heller ikke fundet nogen signifikant forskel i forekomst af lokalrecidiv mellem de 2 grupper: Risk Ratio 0,92, 95% CI: 0,75-1,13; $p = 0,41$). Studiet vurderes som værende mellem Level 2a og 3a evidens, idet lidt under halvdelen af studierne var kohortestudier, mens flertallet var case-control studier.

Risiko for forsinkelse af kemoterapi

Forsinket adjuverende terapi påvirker prognosen (79) (2c) og har særlig negativ effekt hos yngre kvinder, og hos kvinder med triple-negativ brystkræft (80) (2b). Dette er en reel risiko, hvis der kommer komplikationer til proceduren, og er også velkendt hos brystkræftopererede, som ikke får rekonstruktion. Et systematisk review har undersøgt timing af adjuverende terapi efter primær brystrekonstruktion (68). Man inkluderede 14 studier, som baserede sig på 5270 kvinder, hvoraf 1942 havde fået foretaget PBR og 3328 kun mastektomi. Alle studier var retrospektive single center studier, undtagen et multicenterstudie. Ingen randomiserede studier indgik, og manglende data og stor heterogenitet gjorde, at man ikke kunne foretage en metaanalyse. Ét studie fandt en signifikant kortere tid til kemoterapi (TTK), fire studier fandt ingen forskel og 2 studier foretog ikke statistisk analyse. I de studier som målte TTK fandt man gennemsnitlig TTK fra 29-61 dage for PBR gruppen og 21-60 dage for mastektomigruppen. Studiet konkluderer, at PBR ikke nødvendigvis giver klinisk meningsfuld forsinkelse i tid til kemoterapi, og indgrebet bør være et validt tilbud til kvinder med brystkræft uden fjernmetastaser (3a)

Et multicenter prospektivt kohorte studie (69) (1b) har samlet data fra 2540 konsekutive patienter, som blev behandlet med mastektomi +/- PBR i løbet af sidste halvdel af 2016 på et af 76 deltagende centre, hvoraf flertallet var britiske. 1008 (39,7%) fik foretaget PBR, (implantatbaseret [$n = 675$, sv.t. 26.6%]; stilkede lapper [$n = 105$, sv.t. 4.1%] og frie lapper [$n = 228$, sv.t. 8.9%]). Der var signifikant flere komplikationer blandt kvinder, som gennemgik PBR end blandt patienter, som kun fik foretaget mastektomi. Blandt alle patienterne skulle 48,6% have adjuverende kemo- og/eller stråleterapi. Der var ingen klinisk signifikant forskel på tid til kemoterapi i de 2 grupper. Dem med major komplikationer – i begge grupper – fik signifikant senere adjuverende behandling. Det konkluderes, at PBR ikke i sig selv giver klinisk signifikant forsinkelse af den adjuverende terapi, men post-operative komplikationer er associeret med forsinkelse, så man skal implementere strategier for at mindske risiko for postoperative komplikationer, herunder omhyggelig patientselektion.

Dette studie understreger, at det er vigtigt at minimere forekomst af komplikationer i sammenhæng med PBR, så forsinkelse af adjuverende terapi undgås.

Alvorlige komplikationer til brystrekonstruktion kan måske påvirke den onkologiske sikkerhed

Der foreligger nogle få studier, som tyder på, at forekomst af komplikationer, måske særligt infektion og vævsnekrose, kan påvirke det onkologiske outcome efter mastektomi (81) (2c), og efter PBR (82, 83). Begge studier om PBR undersøgte en retrospektiv kohorte af PBR-patienter rekonstrueret med forskellige teknikker ($n =$ henholdsvis 229 og 438 PBR patienter), og fandt flere lokale recidiver og fjernmetastaser, og dårligere sygdomsfri overlevelse hos patienter med komplikationer sammenlignet med dem uden (evidensniveau 2c).

Der er tiltagende evidens for, at der er en generel sammenhæng mellem komplikationer og risiko for tilbagefald både lokalt og i form af fjernmetastaser ved cancerkirurgi, om end mekanismerne langt fra er kortlagt. De diskuterede mekanismer omfatter bl.a. øget inflammatorisk respons bl.a. med syntese af vækstfaktorer, som vides at kunne have gunstig effekt på tumurvækst, nedsat immunforsvar og forsinket adjuverende terapi (84-87) (2c).

Ovenstående litteraturgennemgang tillader konklusion om, at hudbesparende mastektomi og PBR kan udføres med samme onkologiske sikkerhed som konventionel mastektomi, men at omhyggelig patientselektion er vigtig for at mindske risiko for komplikationer. Det kan også konkluderes, at PBR bør være et tilbud til danske kvinder som skal mastektomeres, såfremt der ikke er patientmæssige eller særlige onkologiske kontraindikationer (se afsnit 16 og 17).

Patientværdier og – præferencer

PBR giver hos egnede patienter en større tilfredshed og livskvalitet og især NSM medfører oftest et kosmetisk overlegent resultat i forhold til konventionel mastektomi og sekundær brystrekonstruktion (16, 62-66). Dette synes at være gældende uafhængigt af rekonstruktionsmetode; implantat eller autologt væv. Patienten skal dog gøres opmærksom på, at det æstetiske resultat varierer fra patient til patient, og at en rekonstruktion ikke giver patienten brystet tilbage. Set i lyset af den kliniske erfaring i Danmark samt de ovenfor omtalte upublicerede data, ønsker flere patienter brystrekonstruktion; herunder også SBR. Derfor bør patienternes ønsker, såfremt de skønnes forsvarlige, imødekommes. Desuden skal patienten informeres om, at implantater ikke holder livslangt, hvorfor behov for evt. reoperation bør medtænkes.

Rationale

Der kan være mange gode grunde til at foretrække PBR fremfor SBR. Herunder er for patienten særlig ønsket om at undgå periode med vansir i form af flad brystvæg det primære. Men vigtigt er også ønske om kun at skulle igennem én i stedet for to perioder med hospitalsindlæggelse, rekonvalescens, genoptræning og fravær fra arbejde. Imødekommelse af disse ønsker er både i patientens og samfundets interesse. PBR stiller større krav til logistik og bemanning i den aktuelle situation end mastektomi og SBR, men næppe i det langsigtede perspektiv. Ønske om PBR (herunder særligt med autolog rekonstruktion med fri lap) kan være vanskeligt at overkomme under overholdelse af terminer i kræftpakkerne, men er et strukturelt organisatorisk problem, som ikke bør have indflydelse på afgørelse i den enkelte situation.

Bemærkninger og overvejelser

Egnede patienter skal orienteres om muligheden for PBR som alternativ til konventionel mastektomi og eventuel sekundær rekonstruktion.

PBR hos kvinder med invasiv brystkræft må i den enkelte sag vurderes under inddragelse af alle relevante specialer, således at indgrebet kan ske med lige så stor onkologisk sikkerhed, som vanlig mastektomi og med så lille risiko for postoperative komplikationer som muligt, og dermed så vidt muligt uden at den adjuverende behandling forsinkes.

Da PBR må betragtes som et indgreb, som ikke har behandlingsmæssig gunstig effekt på cancersygdommen, men skønnes at have gunstig effekt på livskvalitet og rehabilitering, påhviler der det onko-kirurgiske team en særlig informationspligt på grund af indgrebets omfang og risiko for komplikationer, multiple kirurgiske indgreb og langtidsgener. Såfremt komplikationer ikke håndteres, kan perioden til start på adjuverende terapi

forlænges, og derved får rekonstruktionen potentielt indflydelse på den onkologiske sikkerhed. Disse aspekter af primær rekonstruktion skal naturligvis derfor diskuteres grundigt med patienten. På Sundhed.dk kan patienten læse om beslutningsstøtte <https://www.sundhed.dk/borger/behandling-og-rettigheder/kraeft/brystkraeft/naar-du-venter-paa-svar-paa-brystundersoegelse/valg/hvis-du-skal-have-bortopereret-brystet/>

Da primær brystrekonstruktion fordrer et nært samarbejde mellem brystkirurger og plastikkirurger, har kirurgisk udvalg under DBCG fundet det relevant at inddrage organisatoriske spørgsmål i anbefalingerne. Primær brystrekonstruktion skal tilbydes i et formaliseret samarbejde mellem brystkirurgiske og plastikkirurgiske afdelinger i mindst ét center pr. region, afhængig af patientvolumen. Rekonstruktionsdata bør registreres i DBCG's database og brystrekonstruktioner bør kun foretages på lokalisationer, hvor et multidisciplinært kirurgisk, plastikkirurgisk og onkologisk dedikeret team er til umiddelbar rådighed.

16. PBR er, på grund af øget risiko for komplikationer, relativt kontraindiceret hos patienter som ryger/har røget, har højt BMI, komorbiditet eller som er ældre (B).

Litteratur og evidensgennemgang

Anbefalingen er baseret på en gennemgang af de engelske, hollandske, australske, amerikanske, canadiske, svenske og norske guidelines og referencer heri (57, 70-78) samt suppleret med nyere/mere specifikke artikler efter fokuseret litteratursøgning. Generelt er evidensniveau 2-3.

De typiske komplikationer til konventionel mastektomi er sårrelaterede og drejer sig om hæmatom, serom, sårinfektion og hudnekrose. Ved rekonstruktive indgreb med et større relativt hudoverskud på brystet og placering af et implantat eller en lap er risikoen for komplikationer større. Ved tilstedeværelse af en eller flere risikofaktorer, vil risikoen for komplikationer øges. De nationale guidelines fra UK, Holland, Sverige, Australien, USA og Canada er overordnet samstemmende omkring de nedenstående risikofaktorer, og dertil er tilføjet enkeltstudier, som specifikt har evalueret de enkelte risikofaktorer (57, 70-78). Evidensen er generelt baseret på observationelle studier, de fleste retrospektive opgørelser, og er derfor af moderat grad (evidensniveau 2-4), men styrken er mange samstemmende fund. De hollandske guidelines er mest eksplicite og anbefaler, at man afstår fra 1-stadie PBR hos kvinder med 2 eller flere af nedenstående risikofaktorer (57). De fleste guidelines er enige i anbefaling om at undlade primær implantatrekonstruktion, hvis der er stor sandsynlighed for postoperativ strålebehandling. I så fald foretrækkes autolog rekonstruktion eller i reglen sekundær rekonstruktion.

Der er konsensus i DBCGs kirurgiske udvalg om, at patienter med kendte risikofaktorer jf. nedenstående med fordel kan drøftes på MDT.

Studier, som belyser risikofaktorer, er noget heterogene, for eksempel i forhold til cut-off værdier, hvorfor det er vanskeligt at sætte helt faste grænser, og man må betragte risikofaktorer som relative kontraindikationer. Gennemgangen af risikofaktorer nedenfor afsluttes med en generel rekommandation, som således ikke nødvendigvis hviler på solid evidens, men hvor hensynet til at mindske risiko for komplikationer, specielt i tilfælde af cancer eller in situ cancer, er vægtet højt.

Risikoscoring for den enkelte patient kan foretages ved hjælp af *breast reconstruction risk assessment score* www.brascore.org, som giver en oversigt over risikoprofilen ved primær rekonstruktion med eget væv eller 2-stadie-implantatbaseret rekonstruktion. Denne score opdateres ved hjælp af databaser i regi af The American Society of Plastic Surgeons og The American College of Surgeons (88), men er ikke valideret i danske patienter.

Rygning: Flere studier har samstemmende fundet ca. fordoblet risiko for komplikationer hos rygere (89-91) (2c). Der er også studier, der indikerer, at tidligere tobaksrygning giver øget risiko for hudnekrose (89, 92-94) (2a). Aktuell rygning og tidligere rygning over 20 pakkeår er i øvrigt i en stor metaanalyse fundet associeret med væsentlig øget risiko for recidiv og død, både sygdomsspecifik og generel (95) (2b).

Det anbefales, at man ikke foretager PBR hos rygere.

Såfremt kvinden kan nå at ophøre rygning totalt i en 6 ugers præoperativ periode, er der formentlig mindre risiko, men vævs- og karskade efter mange års rygning er ikke fuldt reversibelt på kort sigt, hvorfor man også må medtage vurdering af pakkeår. I sådanne tilfælde kan 2-stadie PBR evt. overvejes.

BMI: Risiko for komplikationer i form af hudnekrose og tab af implantat stiger hos overvægtige og er fundet ca. fordoblet i forhold til normalvægtige (57, 89, 94) (2b). Overvægtige har ofte store og brede mammae, og dette giver store sårflader ved mastektomi og kan kræve større vævslapper/implantater; alt sammen formentlig medvirkende til den øgede komplikationsrisiko.

I litteraturen anbefales generelt at undlade PBR hos kvinder med BMI over 30 kg/m², om end stigende BMI i populationen flytter disse grænser (57, 71, 74, 76-78).

Der anbefales BMI ≤ 30 ved PBR og SBR uanset metode.

Forhold ved brystet: Der ser ud til at være større risiko for tab af implantat hos kvinder med stigende bryststørrelse; måske er dette relateret til BMI jf. ovenstående, men det er ikke undersøgt tilstrækkeligt (94) (2b). Tidligere brystkirurgi i form af brystreduktion eller augmentation er ikke udpeget som selvstændig risikofaktor (96) (3).

Det anbefales at afstå fra 1-stadium PBR med implantat hos kvinder med ønske/behov for rekonstruktion > 500 - 600 ml ≈ gram. Der er ikke samme forbehold ved 2-stadie PBR eller i tilfælde af ren autolog rekonstruktion.

Bilaterale indgreb: Der er større risiko for komplikationer ved bilateral operation. Måske relateret til det større kirurgiske-anæstesiologiske traume jf. ovenstående. Litteraturen er dog ikke helt entydig. I disse tilfælde tilrådes ekstra overvejelser vedr. metodevalg og timing; særligt hos pt. med brystkræft og in situ forandringer.

Komorbiditet: alle retningslinjer nævner, at komorbiditet skal medtænkes og kan være en relativ kontraindikation. Der er flere studier, som har fundet at hypertension er en selvstændig risikofaktor for postoperative komplikationer (2b). Der kan spekuleres over sygdomsmekanismen, og man må formode, at mikropfusionen perifert i vævet er påvirket af hypertension og/eller behandling herfor. Der savnes dog undersøgelser, som kan belyse dette. Velreguleret diabetes lader ifølge den amerikanske retningslinje ikke til at være en selvstændig kontraindikation (71), og emnet er ikke dækket godt i litteraturen; formentlig fordi

hovedparten af patienter, som er tilbudt PBR er en i forvejen selekteret gruppe. Immunsupprimerede patienter er ikke egnede til implantat-rekonstruktion, ligesom større lap-rekonstruktion også vil være kontraindiceret.

Stigende alder: Flere undersøgelser tyder på, at jo ældre patienterne er, jo større er risikoen for infektion og hudnekrose. Dette formentlig pga. nedsat gennemblødning af væv og øget forekomst af komorbiditet med alderen (89, 91, 97) (2c). Der er dog generelt enighed om, at man ikke kan sætte en absolut aldersgrænse. Den aldersrelaterede komplikationsrisiko sætter formentlig ret tidligt ind; således skelner man i de hollandske guidelines allerede ved 55 år, men må formodes, som det er kendt fra andre studier, at stige med stigende alder (57). Det er også en kendt klinisk erfaring, at det ved 1-stadie PBR er vanskeligere at opnå acceptabelt kosmetisk resultat hos kvinder med tynd dermis og alderspræget hud. Slutteligt skal det bemærkes, at der ikke per se bør findes en aldersmæssig øvre grænse for PBR. Et studie af Angarita et al. (98) peger på, at PBR er en sikker procedure også til patienter > 70 år, men at disse bør udvælges nøje (2c)

PBR (med implantat og/eller autologt væv) anbefales generelt ikke til kvinder over 65 år, men individuel vurdering er nødvendig.

Såfremt en patient har 2 eller flere relative kontraindikationer anbefales at afstå fra 1-stadie PBR med implantat. 2- stadie PBR kan gennemføres efter individuel vurdering, og SBR kan være et sikrere alternativ, og i tvivlstilfælde anbefales drøftelse på MDT.

Patientværdier og – præferencer

PBR giver hos egnede patienter en større tilfredshed og livskvalitet og især NSM medfører oftest et kosmetisk overlegent resultat i forhold til konventionel mastektomi og sekundær brystrekonstruktion. Dette synes at være gældende uafhængigt af rekonstruktionsmetode; implantat eller autologt væv. Derfor bør patienternes ønsker, såfremt de skønnes forsvarlige, imødekommes. Imidlertid vil forekomst af en eller flere af ovenstående risikofaktorer i reglen gøre, at man ikke kan anbefale PBR. Det er selvfølgelig i patientens interesse at opnå sygdomsfrihed og nå frem til effektiv og sikker efterbehandling uden forsinkelse. Et samtidigt ønske om PBR kan være kontraproduktivt ud fra et onkologisk perspektiv.

Rationale

Alle nationale guidelines, som ligger til grund for herværende anbefalinger, gør rede for, at omhyggelig patientseleksion er nødvendig som forudsætning for, at man kan konkludere, at PBR er onkologisk sikker sammenlignet med simpel mastektomi. Forekomst af komplikationer skal holdes nede, og patienterne derfor selekteres omhyggeligt. Såfremt infektion eller vævsnekrose kan have betydning for tilbagefald af sygdommen, er denne selektion særlig vigtig hos kvinder med som opereres for cancer/in situ forandringer.

Bemærkninger og overvejelser

En tiltagende andel af kvinder, som mastektomerer, må formodes at være interesseret i PBR, og fra den kliniske dagligdag er det kendt, at patienter som for eksempel er overvægtige og/eller ryger, ikke oplever disse faktorer som egentlig helbredsskadelige, og kvinden har i reglen ikke forestillet sig, at det kan få indflydelse på hendes muligheder i forbindelse med for eksempel kræftbehandling. Rygeophør ved diagnosen giver formentlig lidt bedre muligheder for at gennemgå et kompliceret indgreb nogle uger senere, men ændrer nok ikke fundamentalt på risikoen, og vægttab i en sådan situation er naturligvis ikke muligt. Med stigende vægt

også blandt brystkræftpatienter kan dette blive et stigende problem. Det foreligger derfor en udfordring for de ansvarlige kirurger i forhold til at kommunikere overvejelser omkring risici for komplikationer og sammen med patienten træffe balancerede beslutninger.

17. PBR med implantat er, på grund af øget risiko for komplikationer, relativt kontraindiceret hos patienter som tidligere har fået stråleterapi mod brystet (B).

Litteratur og evidensgennemgang

Anbefalingen er baseret på en gennemgang af de engelske, hollandske, australske, amerikanske, canadiske svenske og norske guidelines og referencer heri (57, 70-78) samt suppleret med nyere/mere specifikke artikler efter fokuseret litteratursøgning. Generelt er evidensniveauet 2-3.

Generelt er der stor enighed om, at man ikke bør foretage implantat-baseret rekonstruktion til patienter, som har fået stråleterapi mod brystet/brystfeltet. Der er stor risiko for komplikationer og utilfredsstillende kosmetisk resultat; evidens niveau (59, 61) (3a). Dette er evident, når patienten præsenterer sig med en flad brystvæg og efterspørger SBR. Her er konsensus om, at patienten bør tilbydes autolog rekonstruktion, evt. en lap i kombination med et implantat.

Der er skrevet mindre om outcome efter PBR hos kvinder, som tidligere har gennemgået BCT med lumpektomi og stråleterapi. Et netop afsluttet studie, endnu upubliceret, baseret på 154 kvinder rekonstrueret med 1-stadie PRB med implantat på afdeling for plastikkirurgi på Herlev og Gentofte hospital inkluderede 8 patienter med tidligere stråleterapi mod brystet og fandt en meget stor risiko for tab af implantat sammenlignet med ikke-bestrålede kvinder; OR 13,1, svarende til at 4 patienter mistede rekonstruktionen pga komplikationer (99) 4). En anden endnu ikke offentliggjort opgørelse fra Sydvestjysk Sygehus fandt tab af ét implantat blandt 8 kvinder med tidligere stråleterapi, og kapseldannelse hos 3/7, som patienterne dog (endnu) ikke har ønsket behandling for (Carstensen, personlig meddelelse). Den hollandske guideline anbefaler brug af lapplastik/autolog rekonstruktion, evt. i kombination med et implantat i denne situation (57), den canadiske guideline fra Alberta regionen (70), ligesom den amerikanske (71) er enige heri.

Patientværdier og – præferencer

Patienter har generelt ønske om den enkleste og pæneste rekonstruktion, men når der tidligere har været givet strålebehandling er der ingen enkel løsning. Præoperativ stråleterapi er ikke forenelig med lav risiko for komplikationer efter PBR med implantat jf. ovenstående, hvorfor patienten må foreslås anden rekonstruktion. En del patienter ønsker ikke ekstra operation med autologt væv, som også giver ekstra ar sv.t. donorsted mv. Særligt patienter, som efterspørger bilateral rekonstruktion, er utilbøjelig til at acceptere forskellig rekonstruktionsmetode til de to bryster, og kommunikationen om denne problemstilling kan være krævende. Det er selvfølgelig i patientens interesse at opnå sygdomsfrihed og nå frem til effektiv og sikker efterbehandling uden forsinkelse. Et samtidigt ønske om PBR kan være kontraproduktivt ud fra et onkologisk perspektiv. Patienter som opereres med salvage mastektomi (pga recidiv af tidligere behandlet cancer) bør udsættes for så lille risiko for komplikationer som muligt. Dette bør kommunikeres til patienten og bør også være dennes præference, hvorfor sekundær rekonstruktion i reglen vil være at foretrække, alternativt autolog primær rekonstruktion.

Rationale

Alle nationale guidelines, som ligger til grund for herværende anbefalinger, gør omhyggeligt rede for, at omhyggelig patientseleksion er nødvendig som forudsætning for, at man kan konkludere, at PBR er onkologisk sikker sammenlignet med simpel mastektomi, og i den helt overvejende del af litteraturen er tidligere strålebehandling en kontraindikation for PBR med implantat.

Bemærkninger og overvejelser

Hos den meget slanke patient, som ikke har gode donorsteder/ikke kan acceptere donorstedsar, kan man efter omhyggelig information ende med at acceptere at udføre PBR med implantat og mesh også på et strålebehandlet bryst. Typisk i den situation, hvor patienten efterspørger risikoreducerende bilateralt indgreb efter afsluttet lumpektomi, kemo- og stråleterapi; i reglen pga sent erkendt genetisk betinget øget risiko for brystkræft. Patienten skal da acceptere op til 50% risiko for tab af implantat.

18. Ved planlagt strålebehandling anbefales at udskyde rekonstruktion til SBR, medmindre det foregår som led i videnskabeligt studie.

Litteratur og evidensgennemgang

Anbefalingen er baseret på en gennemgang af de engelske, hollandske, australske, amerikanske, canadiske, svenske og norske guidelines og referencer heri (57, 70-78) samt suppleret med nyere/mere specifikke artikler efter fokuseret litteratursøgning. Generelt er evidensniveauet 2-3.

Den engelske NICE guideline har evalueret litteraturen om outcome hos brystrekonstruerede, som også behandles med stråleterapi (69). Man har ikke kunnet påvise sikker forskel på outcome (patienttilfredshed og komplikationer) i forhold til timing af rekonstruktion i forhold til stråleterapi, og man anbefaler diskussion af PBR også med kvinder, som skal have postoperative stråleterapi (75). Den norske retningslinje er på linje med den engelske (74). Hverken Canadiske eller Amerikanske guidelines har samme anbefalinger. I de Canadiske guidelines tilrådes, at man udsætter rekonstruktion til efter afsluttet stråleterapi (76, 78), og den amerikanske guideline omtaler øget risiko for komplikationer ved stråleterapi efter PBR med implantat, og tilråder diskussion med patienten (71).

Der er generel enighed i litteraturen om, at post-mastektomi stråleterapi giver flere komplikationer og højere forekomst af utilfredsstillende kosmetisk resultat hos patienter med implantatbaseret rekonstruktion, end hvis der ikke gives stråleterapi. Der er færre undersøgelser af autologt rekonstruerede, og her er litteraturen lidt mere divergerende. Men det er velkendt at væv bliver fastere og særligt fedtfuldt væv skrumper efter strålebehandling, hvorfor man i reglen reserverer autolog rekonstruktion til efter endt stråleterapi, så man kan udskifte med upåvirket væv.

Dette dokumenteres bl.a. i en metaanalyse fra 2014, som inkluderede 37 studier fra 2000-2012 (100) (2a) undersøgte komplikationer og kosmetisk outcome efter rekonstruktion og strålebehandling. Man opdelte i 4 scenarier: autolog rekonstruktion efter strålebehandling, implantatrekonstruktion efter strålebehandling, autolog rekonstruktion før strålebehandling og implantat rekonstruktion før strålebehandling. Der var stor variation både for komplikationer (8.7–70.0%) og acceptabelt kosmetisk outcome (41.4–93.3%). Der var flere komplikationer og højere forekomst af revision, hvis implantatrekonstruktion foregik efter strålebehandling, og

der var mere fibrose i autolog rekonstruktion, hvis den foregik før stråleterapi. Men tab af implantat sås sjældnere, hvis operationen foregik før stråleterapi og for autolog rekonstruktion så mindre fibrose, hvis den foregik efter stråleterapi, men timing havde ikke betydning for den samlede komplikationsforekomst, og man kunne ikke finde forskel på hverken kirurg eller patienttilfredshed.

Et systematisk review af observationelle studier (101) (2b) har dokumenteret, at patienter, der gennemgår autolog rekonstruktion som SBR har en lavere forekomst af komplikationer (især fedtnekrose) end patienter, som gennemgår operationen som en PBR, men overordnet fandt man ikke tydelig forskel på PBR fulgt af strålebehandling og SBR forudgået af strålebehandling.

En metaanalyse, inkluderende 20 studier og 2348 kvinder, som fik PBR med ekspander og senere implantat undersøgte forekomst af komplikationer (102) (2b). Samlede resultater viste tab af rekonstruktion hos 17,6% og Baker grad III/IV kapseldannelse hos 37,5%. Der var flere tab af rekonstruktion hos den gruppe som fik stråleterapi mod ekspanderen end mod det blivende implantat (20% vs 13,4%, RR 2.33; p=0.0083), men non-signifikant lavere forekomst af kapseldannelse (24,5% vs. 49,4%, RR = 0,53, P = 0,083). Artiklen råder til autolog rekonstruktion hos kvinder, som skal have foretaget postmastektomi stråleterapi. Der foreligger anekdotiske rapporter om mindre sequelae efter strålebehandling for bryster rekonstrueret med ADM end uden; der er ikke solid evidens for dette.

Hvis postoperativ stråleterapi er indiceret, kan man foretage såkaldt *forsinket primær rekonstruktion*. Herved bevarer man brysthuden ved at indlægge et silikoneimplantat, evt. sammen med en mesh, og holder derved vævet ekspanderet. Efter endt stråleterapi kan implantatet erstattes af en lap. Endelig kan en regelret sekundær rekonstruktion med eget væv efter overstået adjuverende terapi være et godt alternativ. Dette koncept afprøves nu i DBCGs RT Recon Trial, hvor der randomiseres mellem ovenstående muligheder. (<https://www.dbcg.dk/vaerktoejer/protokoller/aktuelle-adjuverende/>)

Patientværdier og – præferencer

Dette er ikke velbelyst. Et nyt mindre studie har sammenlignet patienttilfredshed hos 2-stadie PBR-patienter. Der var ikke forskel i patienternes tilfredshed i forhold til, om man fik stråleterapi mod ekspanderen eller mod det blivende implantat (103) (2b). Der er individuel balancering af onkologiske og rekonstruktive behov og ønsker, og den professionelle rådgivning er af afgørende betydning for patienternes valg.

Rationale

Emnet er ikke velbelyst i den videnskabelige litteratur, hvorfor vi ud fra forsigtighedshensyn har valgt at afvente resultater fra DBCG RT-RECON-studiet eller andre studier, som kan belyse problemstillingen.

Bemærkninger og overvejelser

Man kan i enkelte tilfælde få ekstra viden om patientens cancersygdom post-operativt, som gør at man vil anbefale stråleterapi, hvor dette ikke oprindeligt var indiceret. Sufficient cancerbehandling er altid vigtigere end det kosmetiske outcome, og patienten bør derfor tilrådes at følge anbefalingen. Evt. svære kosmetiske følger må vurderes med henblik på mulighed for korrektiv kirurgi/ny brystrekonstruktion med eget væv.

19. Mastektomi med primær rekonstruktion kan foretages efter neoadjuverende kemoterapi (B).

- Operation kan foretages 7 – 10 dage efter sidste kemoterapi ved ugentlig behandling, og 3-4 uger efter sidste kemoterapi, hvis denne gives med 3 ugers interval, forudsat normalisering af biokemiske parametre.
- Operation foretages senest 4 uger efter sidste kemoterapi ved ugentlig behandling, og senest 6 uger efter sidste kemoterapi, hvis denne gives med 3 ugers interval.
- Aksilstatuering foretages inden endelig beslutning om PBR
- Alle patienter bør screenes for metabolisk dysfunktion

Der henvises i øvrigt til retningslinjen om Neoadjuverende kemoterapi ([link](#)).

Beslutning om at tilbyde primær rekonstruktion bør træffes efter individuel vurdering af patienten på multidisciplinær konference idet tidligere nævnte overvejelser om (relative) kontraindikationer naturligvis er gældende. Det er værd at bemærke at patienter, der har modtaget kemoterapi, har metabolisk dysfunktion i nogen grad og dette kan persistere op til 1 år efter kemoterapi (104) (4). Dette kan omfatte kardiell dysfunktion (105) (2b) og metabolisk syndrom f.eks. hypertension, dyslipidæmi, forstyrret glucose-metabolisme og øget inflammation (60, 104, 106) (2b). Disse forhold skal medtænkes, og man bør overveje at screene herfor præoperativt.

Litteratur og evidensgennemgang

Anbefalingen er baseret på en gennemgang af de hollandske, engelske australske, amerikanske, canadiske, svenske og norske guidelines og referencerne heri (57, 70-78) samt suppleret med nyere artikler efter fokuseret litteratursøgning; et enkelt studie er prospektivt, øvrige retrospektive. Det kan følgelig konkluderes ud fra den foreliggende litteratur, at der ikke er påvist øget risiko for kirurgiske komplikationer ved primær brystrekonstruktion efter neoadjuverende kemoterapi (NACT), og det ser heller ikke ud til at give betydende forsinkelse af yderligere adjuverende terapi.

Ved en nylig gennemgang af litteraturen med studier fra 1999-2019 vistes det, at NACT med efterfølgende PBR med eget væv eller implantat kan tilbydes patienter, som skønnes egnet hertil. De mest valide af de tilgængelige studier belyser hele spektret af rekonstruktive metoder (implantat, autolog og kombinationer heraf) og fordeler sig med et studie på niveau 2b (prospektivt), hvor knapt 100 patienter undergår primær rekonstruktion med latissimus dorsi med eller uden implantat. Studiet konkluderer at PBR kan gennemføres med fuldt acceptable komplikationsfrekvenser (107). På evidensniveau 2 og 3 fandtes 6 studier omfattende mere end 2.800 patienter, som samlet viste acceptable postoperative komplikationsrater, uden betydende forsinkelse af yderligere adjuverende terapi og et godt outcome af rekonstruktionen (57, 70-78). Et nyere studie om DIEP rekonstruktion fandt tilsvarende ingen betydende forskel i heling og komplikationer (108) (4). Yderligere et niveau 2-studie har gennemgået 19.258 ptt med PBR, hvoraf 820 har fået neoadjuverende kemoterapi. Studiet viser en lav morbiditet på kort-tids-follow-up (109).

To nyligt publicerede retrospektive kohortestudier (110, 111) (2b), konkluderede for hhv papil/areolabesparende mastektomi med primær rekonstruktion og brystbevarende kirurgi, at der ikke så ud til at være øget risiko for postoperative komplikationer hos kvinder, som modtog NACT, og der var ikke forsinkelse til postoperativ stråleterapi.

Patientværdier og – præferencer

PBR giver hos egnede patienter en større tilfredshed og livskvalitet og især NSM medfører oftest et kosmetisk overlegent resultat i forhold til konventionel mastektomi og sekundær brystrekonstruktion. Dette synes at være gældende uafhængigt af rekonstruktionsmetode; implantat eller autologt væv. Dette adskiller sig ikke kvinder, som får kemoterapien før operationen. Derfor bør patienternes ønsker, såfremt de skønnes forsvarlige, imødekommes.

Rationale

Det fornemste mål med en PBR i terapeutisk øjemed er at give patienten en radikal operation, samtidig med at undgå den mulige negative påvirkning på patientens selvbillede og livskvalitet, som en konventionel mastektomi kan have. Desuden skal yderligere adjuverende terapi kunne iværksættes i rette tid. Det er fordelagtigt, at patienten har modtaget al den planlagte kemoterapi før operation med PBR, idet man således undgår risiko for forsinkelse i kemoterapien på grund af komplikationer til indgrebet.

Bemærkninger og overvejelser

Det er vigtigt, at operationen udføres rettidigt, jf. ovenfor nævnte retningslinjer for tidsforløb, da den onkologiske sikkerhed ellers kan kompromitteres. Man bør sikre sig rimeligt helingspotentiale ved at evaluere knoglemarvsfunktionen (hbg, trombocytter og leukocytal (incl differentialtælling)). Signifikant påvirkning af patientens immunstatus kan fordrer, at man afstår fra et udvidet indgreb, som PBR må siges at være, og i stedet må tilbyde SBR.

Da PBR efter neoadjuverende kemoterapi er en procedure, som først de senere år er blevet tilbudt til danske patienter, er det helt afgørende at denne patientkategori følges prospektivt med kort- og langtidsresultater på primært overlevelse og tumorkontrol, men også komplikationer og æstetisk outcome (77). Rekonstruktionsdata bør derfor kunne registreres i DBCG's database og brystrekonstruktioner bør foretages på lokationer, hvor et multidisciplinært kirurgisk, plastikkirurgisk og onkologisk dedikeret team er til umiddelbar rådighed.

20. Mastektomi kan udføres som hudbesparende mastektomi med fjernelse af papil-areolakomplekset (SSM), som papil-areola bevarende mastektomi eller i særlige tilfælde areola-sparende mastektomi, hvor kun papillen fjernes (dette er en variant af NSM); valg af metode afhænger af onko-kirurgiske forhold, patientpræferencer og fysiske forhold hos patienten (C).

Litteratur og evidensgennemgang

Der henvises til gennemgangen i anbefaling 15 samt to nyligt publicerede systematiske reviewstudier (112, 113).

Et Cochrane-review af Mota et al. (113) (2a), gennemgik systematisk 11 kohortestudier, hvori 6502 patienter indgik. De 2592 af patienterne fik nipple-sparing mastektomi (NSM) og 818 hudbesparende mastectomy (SSM) og 3671 konventionel mastektomi. Den samlede overlevelses hazard ratio for NSM sammenlignet med SSM var 0,72 (95% konfidensinterval (CI) 0,28-1,73) og for NSM sammenlignet med konventionel mastektomi 0,70 (95% CI 0,46-1,13); altså ingen statistiske forskelle. Risiko for lokalrecidiv var væsentlig og signifikant lavere for NSM versus konventionel mastektomi (HR 0,28 (95%CI 0,12-0,68)). Den samlede risiko for komplikationer var mindre for NSM versus SSM og konventionel mastektomi (relativ risiko 0,1 (95% CI 0,01-0,82, $p=0,03$), mens der ikke fandtes forskel på forekomsten af hudnekrose og lokal infektion. Reviewets forfattere konkluderer dog, at kvaliteten af evidensen er lav for alle outcome-parametre, de brede konfidensintervaller, og der høje risiko for selektionsbias. Det frarådes at give sundhedsråd/anbefalinger på baggrund af studiet.

Studiet fra 2019 af Agha et al. (112) (2a) er et systematisk review af 14 artikler (3015 mastektomier). Man fandt ingen statistisk signifikant forskel på 5-års overlevelsen og dødeligheden for patienter som undergik SSM versus NSM. Ligeledes fandtes lokal-recidiv-raten sammenlignelig for de to grupper (3,9% mod 3,6%, $P=0,45$). Hvad angår komplikationsraten var NSM forbundet med en statistisk signifikant højere risiko for komplikationer – primært pga risiko for papilnekrose (15%). Det skal tilføjes at de studier, som indgik i reviewet, ikke anvendte peroperativ perfusionsvurdering, som i nogle studier er vist at nedsætte risikoen for nekrose ved subcutan og nipplesparing mastektomi (114, 115). Studiet konkluderer at NSM er tilladelig også for patienter med brystkræft, men opfordrer til yderligere studier.

De få internationale retningslinjer, som forholder sig til NSM angiver, at det kan gøres til udvalgte patienter, under hensyntagen til både onkologiske og kosmetiske forhold (57, 71, 74, 76, 78). Tilstrækkelig afstand til tumor (nogle anbefaler et par cm), og tumorstørrelse skal medovervejes, ligesom patienten informeres om en potentielt lidt højere risiko for recidiv, hvor denne risiko dog ikke kan kvantiteres, og generelt anbefales, at disse forhold drøftes på MDT. Den canadiske retningslinje fra Alberta fraråder, som den eneste, specifikt NSM hos patienter med invasiv brystkræft (70).

Internationalt går tendensen i retning af hyppigere brug af NSM, hvorfor vi også i Danmark har valgt at inddrage denne teknik, men anbefaler, at det drøftes på MDT konference, hvor man præoperativt vurderer, at der vil kunne opnås et radikalt indgreb. Endelig stillingtagen hertil, afhænger af, om der er opnået tilstrækkelig margin mod de centrale ducti, efter samme kriterier, som gælder ved brystbevarende operation (2 mm fri bræmme). Papil-areolaområdet betrages som de øvrige resektionsrande. MR-mammografi kan anvendes til vurdering af maligne forandringer og afstand til papilbasis. Kan således bidrage til at afgøre om SSM skal udføres frem for NSM.

Selvom der mangler randomiserede studier, skønnes der at være tilstrækkelig evidens for, at metoden kan inddrages, når herværende retningslinjer følges.

Når mastektomi efterfølges af primær brystrekonstruktion, kan mastektomien foretages som:
Hudbesparende mastektomi (SSM), hvor papil-areola komplekset (NAC) samt en større eller mindre del af huden fjernes, og NSM, hvor alt huden inklusive NAC bevares. Man afgør om NAC kan bevares dels ud fra

onkologiske overvejelser jf. ovenstående, og dels ud fra kosmetiske overvejelser, og endelig ud fra peroperative overvejelser om hudperfusionen.

Formålet med operationen er:

- At alt kirtelvæv inklusive malignt væv tilsigtes fjernet
- At bevare alt fedtvæv over den subkutane fascie.
- At sikre optimal blodforsyning af hudlapperne.
- At reducere risikoen for vævsdød og infektion.
- At kvinden rekonstrueres med et kosmetisk optimalt resultat.

Det er relativt kontraindiceret at foretage NSM, såfremt der er:

- Risiko for okkult malign infiltration af papillen. I disse tilfælde kan frysemikroskopi afklare behovet for umiddelbar fjernelse af papillen.
- Udbredt DCIS
- Tumor tæt på papilbasis
- Andre situationer, hvor man mistænker særlig risiko for multifokal tumor nær papillen.

Kosmetisk kan det være ufordelagtigt at bevare NAC, såfremt patienten har et ptotisk bryst, eller hvis der er udtalt asymmetri. I så fald kan man, hvis den øvrige behandling tillader det, foretage tumorectomi som onkoplastisk procedure med løft af NAC, og efter endt adjuverende medicinsk behandling foretage NSM og PBR. Alternativt kan man foretage SSM og anvende NAC som frit transplantat, idet man sikrer en mere optimal placering (116, 117).

Patientværdier og – præferencer

Patientens præferencer kan variere: nogle prioriterer den onkologiske sikkerhed højst, og ønsker dermed papil-areola-området fjernet, mens andre prioriterer det kosmetiske outcome højst og ønsker papil-areola-området bevaret. Det er vigtigt at patienten informeres om, at følesansen i brystvorteområdet (og en større del af brystet) ikke bevares, når kirtelvævet fjernes.

Rationale

Kirtelvævet i mamma er omskudet af en fascie og ophængt til huden i de cooperske ligamenter. Superficielt for dette eksisterer der således blot hud og fedt. Bevarelse af denne vævsbræmme i en relevant afstand til en eventuel patologisk forandring øger ikke risiko for lokalrecidiv, hvorfor brystets hud og underhud kan bevares, ved omhyggelig fridissektion. Den kan dermed danne basis for en primær rekonstruktion.

Bemærkninger og overvejelser

Bevarelse af papil-areola-området afgøres både af onkologiske, og kosmetisk/tekniske forhold samt patientpræference og afgøres i fælleskab ml. brystkirurg, plastikkirurg og patient.

Man bør overveje om mastektomi og PBR hos pt. med høj risiko for brystkræft eller ikke-frie margin for DCIS kan anvendes som alternativ til strålebehandling efter lumpektomi og endt adjuverende systemisk terapi.

4. Referencer

1. Dbcg. Kvalitetsindikatorrapport for Brystkræft. Copenhagen 2017.
2. Jensen M-B, Ejlersen B, Mouridsen HT, Christiansen P. Improvements in breast cancer survival between 1995 and 2012 in Denmark: The importance of earlier diagnosis and adjuvant treatment. *Acta Oncologica*. 2016;55:24-35.
3. Darby S, McGale P, Correa C, Taylor C, Arriagada R, Clarke M, et al. Effect of radiotherapy after breast-conserving surgery on 10-year recurrence and 15-year breast cancer death: meta-analysis of individual patient data for 10,801 women in 17 randomised trials. *Lancet*. 2011;378(9804):1707-16.
4. Blichert-Toft M, Nielsen M, Døring M, Møller S, Rank F, Overgaard M, et al. Long-term results of breast conserving surgery vs. mastectomy for early stage invasive breast cancer: 20-year follow-up of the Danish randomized DBCG-82TM protocol. *Acta Oncologica*. 2008;47(4):672-81.
5. Fisher B, Anderson S, Bryant J, Margolese RG, Deutsch M, Fisher ER, et al. Twenty-year follow-up of a randomized trial comparing total mastectomy, lumpectomy, and lumpectomy plus irradiation for the treatment of invasive breast cancer. *The New England journal of medicine*. 2002;347(16):1233-41.
6. Veronesi U, Cascinelli N, Mariani L, Greco M, Saccozzi R, Luini A, et al. Twenty-year follow-up of a randomized study comparing breast-conserving surgery with radical mastectomy for early breast cancer. *The New England journal of medicine*. 2002;347(16):1227-32.
7. Christiansen P, Carstensen SL, Ejlersen B, Kroman N, Offersen B, Bodilsen A, et al. Breast conserving surgery versus mastectomy: overall and relative survival—a population based study by the Danish Breast Cancer Cooperative Group (DBCG). *Acta Oncologica*. 2018;57(1):19-25.
8. Winters ZE, Horsnell J, Elvers KT, Maxwell AJ, Jones LJ, Shaaban AM, et al. Systematic review of the impact of breast-conserving surgery on cancer outcomes of multiple ipsilateral breast cancers. 2018:162-74.
9. Goldhirsch a, Winer EP, Coates AS, Gelber RD, Piccart-Gebhart M, Therasimann B, et al. Personalizing the treatment of women with early breast cancer: highlights of the St Gallen International Expert Consensus on the Primary Therapy of Early Breast Cancer 2013. *Annals of Oncology : Official Journal of the European Society for Medical Oncology / ESMO*. 2013;24(9):2206-23.
10. Kadioğlu Hs, Yılmaz S, Yildiz A, Bozkurt S, Ersoy YE, Saçlam E, et al. Feasibility of breast conserving surgery in multifocal breast cancers. *The American Journal of Surgery*. 2014;208(3):457-64.
11. Lynch SP, Lei X, Hsu L, Meric-Bernstam F, Buchholz TA, Zhang H, et al. Breast Cancer Multifocality and Multicentricity and Locoregional Recurrence. *The oncologist*. 2013;18(11):1167-73.
12. Neri A, Marrelli D, Megha T, Bettarini F, Tacchini D, De Franco L, et al. Clinical significance of multifocal and multicentric breast cancers and choice of surgical treatment: a retrospective study on a series of 1158 cases. *BMC Surgery*. 2015;15(1):1.
13. Wolters R, Wücker A, Janni W, Novopashenny I, Ebner F, Kreienberg R, et al. Comparing the outcome between multicentric and multifocal breast cancer: What is the impact on survival, and is there a role for guideline-adherent adjuvant therapy? A retrospective multicenter cohort study of 8,935 patients. *Breast cancer research and treatment*. 2013;142(3):579-90.
14. Houssami N, Macaskill P, Marinovich ML, Morrow M. The association of surgical margins and local recurrence in women with early-stage invasive breast cancer treated with breast-conserving therapy: a meta-analysis. *Ann Surg Oncol*. 2014;21(3):717-30.
15. Bodilsen A, Bjerre K, Offersen VB, Vahl P, Amby N, Dixon JM, et al. Importance of margin width in breast-conserving treatment of early breast cancer. *Journal of surgical oncology*. 2016;113(6):609-15.
16. Yoon AP, Qi J, Brown DL, Kim HM, Hamill JB, Erdmann-Sager J, et al. Outcomes of immediate versus delayed breast reconstruction: Results of a multicenter prospective study. *Breast*. 2018;37:72-9.

17. Dixon JM, Thomas J, Kerr GR, Williams LJ, Dodds C, Kunkler IH, et al. A study of margin width and local recurrence in breast conserving therapy for invasive breast cancer. *Eur J Surg Oncol*. 2016;42(5):657-64.
18. Moran MS, Schnitt SJ, Giuliano AE, Harris JR, Khan Sa, Horton J, et al. Society of Surgical Oncology-American Society for Radiation Oncology consensus guideline on margins for breast-conserving surgery with whole-breast irradiation in stages I and II invasive breast cancer. *Journal of clinical oncology : official journal of the American Society of Clinical Oncology*. 2014;32(14):1507-15.
19. Holland R, Connolly JL, Gelman R, Mravunac M, Hendriks JH, Verbeek AL, et al. The presence of an extensive intraductal component following a limited excision correlates with prominent residual disease in the remainder of the breast. *Journal of clinical oncology : official journal of the American Society of Clinical Oncology*. 1990;8(1):113-8.
20. Schnitt SJ, Connolly JL, Khettry U, Mazoujian G, Brenner M, Silver B, et al. Pathologic findings on re-excision of the primary site in breast cancer patients considered for treatment by primary radiation therapy. *Cancer*. 1987;59(4):675-81.
21. Chen J-Y, Huang Y-J, Zhang L-L, Yang C-Q, Wang K. Comparison of Oncoplastic Breast-Conserving Surgery and Breast-Conserving Surgery Alone: A Meta-Analysis. *Journal of Breast Cancer*. 2018;21(3):321.
22. De Lorenzi F, Hubner G, Rotmensz N, Bagnardi V, Loschi P, Maisonneuve P, et al. Oncological results of oncoplastic breast-conserving surgery: Long term follow-up of a large series at a single institution. *European Journal of Surgical Oncology (EJSO)*. 2016;42(1):71-7.
23. De Lorenzi F, Loschi P, Bagnardi V, Rotmensz N, Hubner G, Mazzarol G, et al. Oncoplastic Breast-Conserving Surgery for Tumors Larger than 2 Centimeters: Is it Oncologically Safe? A Matched-Cohort Analysis. *Annals of Surgical Oncology*. 2016;23(6):1852-9.
24. Gulcelik MA, Dogan L, Yuksel M, Camlibel M, Ozaslan C, Reis E. Comparison of outcomes of standard and oncoplastic breast-conserving surgery. *Journal of breast cancer*. 2013;16(2):193-7.
25. Klit A, Tvedskov TF, Kroman N, Elberg JJr, Ejlersen B, Henriksen TF. Oncoplastic breast surgery does not delay the onset of adjuvant chemotherapy: a population-based study. *Acta Oncologica*. 2017;56(5):719-23.
26. Mansell J, Weiler-Mithoff E, Stallard S, Doughty JC, Mallon E, Romics L. Oncoplastic breast conservation surgery is oncologically safe when compared to wide local excision and mastectomy. *The Breast*. 2017;32:179-85.
27. Volders JH, Negenborn VL, Haloua MH, Krekel NMA, Jã°wiak K, Meijer S, et al. Cosmetic outcome and quality of life are inextricably linked in breast-conserving therapy. *Journal of surgical oncology*. 2017;115(8):941-8.
28. Cruz DL, Blankenship SA, Chatterjee A, Geha R, Nocera N, Czerniecki BJ, et al. Outcomes After Oncoplastic Breast-Conserving Surgery in Breast Cancer Patients: A Systematic Literature Review. *Annals of Surgical Oncology*. 2016;23(10):3247-58.
29. DiSipio T, Rye S, Newman B, Hayes S. Incidence of unilateral arm lymphoedema after breast cancer: a systematic review and meta-analysis. *The lancet oncology*. 2013;14(6):500-15.
30. Kim T, Giuliano AE, Lyman GH. Lymphatic mapping and sentinel lymph node biopsy in early-stage breast carcinoma: a metaanalysis. *Cancer*. 2006;106(1):4-16.
31. Miller CL, Specht MC, Skolny MN, Horick N, Jammallo LS, O'Toole J, et al. Risk of lymphedema after mastectomy: potential benefit of applying ACOSOG Z0011 protocol to mastectomy patients. *Breast cancer research and treatment*. 2014.
32. Donker M, Rutgers EJT, van de Velde CJH, Mansel RE, Westenberg AH, Orzalesi L, et al. Axillary lymph node dissection versus axillary radiotherapy: a detailed analysis of morbidity. Results from the EORTC 10981â€"22023 AMAROS trial. *European journal of cancer*. 2013;49:S14.

33. Gartner R, Jensen M-BB, Nielsen J, Ewertz M, Kroman N, Kehlet H. Prevalence of and factors associated with persistent pain following breast cancer surgery. *JAMA*. 2009;302(18):1985-92.
34. Friis E, Galatius H, Garne JP. Organized nation-wide implementation of sentinel lymph node biopsy in Denmark. *Acta Oncologica (Stockholm, Sweden)*. 2008;47(4):556-60.
35. Chagpar A, Martin RC, Chao C, Wong SL, Edwards MJ, Tuttle T, et al. Validation of subareolar and periareolar injection techniques for breast sentinel lymph node biopsy. *Archives of Surgery*. 2004;139(6):614-20.
36. Niebling MG, Pleijhuis RG, Bastiaannet E, Brouwers AH, van Dam GM, Hoekstra HJ. A systematic review and meta-analyses of sentinel lymph node identification in breast cancer and melanoma, a plea for tracer mapping. *European Journal of Surgical Oncology (EJSO)*. 2016;42(4):466-73.
37. Bauer TW, Spitz FR, Callans LS, Alavi A, Mick R, Weinstein SP, et al. Subareolar and peritumoral injection identify similar sentinel nodes for breast cancer. *Annals of Surgical Oncology*. 2002;9(2):169-76.
38. McMasters KM, Wong SL, Martin RCG, Chao C, Tuttle TM, Noyes RD, et al. Dermal injection of radioactive colloid is superior to peritumoral injection for breast cancer sentinel lymph node biopsy: results of a multiinstitutional study. Division of Surgical Oncology, J. Graham Brown Cancer Center, Department of Surgery, Minneapolis, Minnesota, USA2001. p. 676-87.
39. Shimazu K, Tamaki Y, Taguchi T, Takamura Y, Noguchi S. Comparison between periareolar and peritumoral injection of radiotracer for sentinel lymph node biopsy in patients with breast cancer. *Surgery*. 0314;131:277-86.
40. Tuttle TM, Colbert M, Christensen R, Ose KJ, Jones T, Wetherille R, et al. Subareolar injection of ^{99m}Tc facilitates sentinel lymph node identification. *Annals of Surgical Oncology*. 2002;9(1):77-81.
41. Ahmed M, Purushotham AD, Horgan K, Klaase JM, Douek M. Meta-analysis of superficial versus deep injection of radioactive tracer and blue dye for lymphatic mapping and detection of sentinel lymph nodes in breast cancer. *British Journal of Surgery*. 2015;102(3).
42. Galatius H, Holtveg HM, Folsgard SL. Anaphylactic reaction to patent blue in sentinel node biopsy. *UgeskrLaeger*. 2003;165:3242-3.
43. Abdullgaffar B, Gopal P, Abdulrahim M, Ghazi E, Mohamed E. The significance of intramammary lymph nodes in breast cancer: a systematic review and meta-analysis. *IntJSurgPathol*. 2012;20(6):555-63.
44. Pugliese MS, Stempel MM, Cody Iii HS, Morrow M, Gemignani ML. Surgical management of the axilla: do intramammary nodes matter? *AmJSurg*. 2009;198(4):532-7.
45. Hamran K, Langhans L, Vejborg I, Tvedskov TF, Kroman N. The accuracy of preoperative staging of the axilla in primary breast cancer: a national register based study on behalf of Danish Breast Cancer Group (DBCG). *Acta Oncol*. 2017:1-4.
46. Mejdahl MK, Andersen KG, Gartner R, Kroman N, Kehlet H. Persistent pain and sensory disturbances after treatment for breast cancer: six year nationwide follow-up study. *BMJ*. 2013;346:f1865.
47. Verheuel NC, Voogd AC, Tjan-Heijnen V, Siesling S, Roumen RMH. Non-visualized sentinel nodes in breast cancer patients; prevalence, risk factors, and prognosis. *Breast Cancer Res Treat*. 2018;167(1):147-56.
48. Brenot-Rossi I, Houvenaeghel G, Jacquemier J, Bardou Vr-JJ, Martino M, Hassan-Sebbag N, et al. Nonvisualization of axillary sentinel node during lymphoscintigraphy: is there a pathologic significance in breast cancer? *J NuclMed*. 0806;44:1232-7.
49. Verheuel NC, Voogd AC, Tjan-Heijnen V, Siesling S, Roumen RMH. Different outcome in node-positive breast cancer patients found by axillary ultrasound or sentinel node procedure. *Breast Cancer Res Treat*. 2017.
50. He M, Tang LC, Yu KD, Cao AY, Shen ZZ, Shao ZM, et al. Treatment outcomes and unfavorable prognostic factors in patients with occult breast cancer. *EurJSurgOncol*. 2012;38(11):1022-8.

51. Sohn G, Son BH, Lee SJ, Kang EY, Jung SH, Cho SH, et al. Treatment and survival of patients with occult breast cancer with axillary lymph node metastasis: a nationwide retrospective study. *JSurgOncol*. 2014;110(3):270-4.
52. Walker VG, Smith GL, Perkins GH, Oh JL, Woodward W, Yu TK, et al. Population-based analysis of occult primary breast cancer with axillary lymph node metastasis. *Cancer*. 2010;116(17):4000-6.
53. DeSnyder SM, Mittendorf EA, Le-Petross C, Krishnamurthy S, Whitman GJ, Ueno NT, et al. Prospective Feasibility Trial of Sentinel Lymph Node Biopsy in the Setting of Inflammatory Breast Cancer. *Clinical Breast Cancer*. 2017.
54. Hidar S, Bibi M, Gharbi O, Tebra S, Trabelsi A, Korbi S, et al. Sentinel lymph node biopsy after neoadjuvant chemotherapy in inflammatory breast cancer. *International Journal of Surgery*. 2009;7(3):272-5.
55. Stearns V, Alexander Ewing C, Slack R, Penannen MF, Hayes DF, Tsangaris TN. Sentinel lymphadenectomy after neoadjuvant chemotherapy for breast cancer may reliably represent the axilla except for inflammatory breast cancer. *Annals of Surgical Oncology*. 2002;9(3):235-42.
56. Clemens MW, Jacobsen ED, Horwitz SM. 2019 NCCN Consensus Guidelines on the Diagnosis and Treatment of Breast Implant-Associated Anaplastic Large Cell Lymphoma (BIA-ALCL). *Aesthet Surg J*. 2019;39(Suppl_1):S3-S13.
57. Mureau MAM, Breast Reconstruction Guideline Working G. Dutch breast reconstruction guideline. *J Plast Reconstr Aesthet Surg*. 2018;71(3):290-304.
58. Center for Devices and Radiological Health U.S. Food and Drug Administration. FDA Update on the Safety of Silicone Gel-Filled Breast Implants. 2011.
59. Christensen BO, Overgaard J, Kettner LO, Damsgaard TE. Long-term evaluation of postmastectomy breast reconstruction. *Acta Oncol*. 2011;50(7):1053-61.
60. Weichman KE, Broer PN, Tanna N, Wilson SC, Allan A, Levine JP, et al. The role of autologous fat grafting in secondary microsurgical breast reconstruction. *Ann Plast Surg*. 2013;71(1):24-30.
61. Tsoi B, Ziolkowski NI, Thoma A, Campbell K, O'Reilly D, Goeree R. Safety of tissue expander/implant versus autologous abdominal tissue breast reconstruction in postmastectomy breast cancer patients: a systematic review and meta-analysis. *Plast Reconstr Surg*. 2014;133(2):234-49.
62. Howes BH, Watson DI, Xu C, Fosh B, Canepa M, Dean NR. Quality of life following total mastectomy with and without reconstruction versus breast-conserving surgery for breast cancer: A case-controlled cohort study. *J Plast Reconstr Aesthet Surg*. 2016;69(9):1184-91.
63. Ng SK, Hare RM, Kuang RJ, Smith KM, Brown BJ, Hunter-Smith DJ. Breast Reconstruction Post Mastectomy: Patient Satisfaction and Decision Making. *Ann Plast Surg*. 2016;76(6):640-4.
64. Juhl AA, Christensen S, Zachariae R, Damsgaard TE. Unilateral breast reconstruction after mastectomy - patient satisfaction, aesthetic outcome and quality of life. *Acta Oncol*. 2017;56(2):225-31.
65. D'Souza N, Darmanin G, Fedorowicz Z. Immediate versus delayed reconstruction following surgery for breast cancer. *Cochrane Database Syst Rev*. 2011(7):CD008674.
66. The NHS Information Centre for health and social care. National Mastectomy and Breast Reconstruction Audit 2011. 2011.
67. Xavier Harmeling J, Kouwenberg CA, Bijlard E, Burger KN, Jager A, Mureau MA. The effect of immediate breast reconstruction on the timing of adjuvant chemotherapy: a systematic review. *Breast Cancer Res Treat*. 2015;153(2):241-51.
68. Zhang P, Li CZ, Wu CT, Jiao GM, Yan F, Zhu HC, et al. Comparison of immediate breast reconstruction after mastectomy and mastectomy alone for breast cancer: A meta-analysis. *Eur J Surg Oncol*. 2017;43(2):285-93.
69. O'Connell RL, Rattay T, Dave RV, Trickey A, Skillman J, Barnes NLP, et al. The impact of immediate breast reconstruction on the time to delivery of adjuvant therapy: the iBRA-2 study. *Br J Cancer*. 2019;120(9):883-95.

70. Alberta Health Services. Breast Reconstruction Following Prophylactic or Therapeutic Mastectomy for Breast Cancer. 2017.
71. American Society of Plastic Surgeons. Evidence-Based Clinical Practice Guideline: Breast Reconstruction with Expanders and Implants. 2013.
72. BAPRAS, ABS. Oncoplastic Breast Reconstruction: Guidelines for Best Practice. 2012.
73. Lee BT, Agarwal JP, Ascherman JA, Caterson SA, Gray DD, Hollenbeck ST, et al. Evidence-Based Clinical Practice Guideline: Autologous Breast Reconstruction with DIEP or Pedicled TRAM Abdominal Flaps. *Plast Reconstr Surg.* 2017;140(5):651e-64e.
74. NASJONAL FAGLIG RETNINGSLINJE. Nasjonalt handlingsprogram med retningslinjer for diagnostikk, behandling og oppfølging av pasienter med brystkreft. 2021.
75. National Institute for Health and Care Excellence. Early and locally advanced breast cancer: diagnosis and management 2019.
76. Nationellt vårdprogram. Bröstcancer. 2020.
77. Queensland Health, Department of Health. Breast Reconstruction Surgery. 2019.
78. Zhong T SK, Kellett S, Boyd K, Brackstone M, Hanrahan R, Whelan T, and the Breast Reconstruction Expert Panel. Breast Cancer Reconstruction Surgery (Immediate and Delayed) Across Ontario: Patient Indications and Appropriate Surgical Options. 2016.
79. de Melo Gagliato D, Lei X, Giordano SH, Valero V, Barcenas CH, Hortobagyi GN, et al. Impact of Delayed Neoadjuvant Systemic Chemotherapy on Overall Survival Among Patients with Breast Cancer. *Oncologist.* 2020;25(9):749-57.
80. Colleoni M, Bonetti M, Coates AS, Castiglione-Gertsch M, Gelber RD, Price K, et al. Early start of adjuvant chemotherapy may improve treatment outcome for premenopausal breast cancer patients with tumors not expressing estrogen receptors. The International Breast Cancer Study Group. *J Clin Oncol.* 2000;18(3):584-90.
81. Murthy BL, Thomson CS, Dodwell D, Shenoy H, Mikeljevic JS, Forman D, et al. Postoperative wound complications and systemic recurrence in breast cancer. *Br J Cancer.* 2007;97(9):1211-7.
82. Beecher SM, O'Leary DP, McLaughlin R, Sweeney KJ, Kerin MJ. Influence of complications following immediate breast reconstruction on breast cancer recurrence rates. *Br J Surg.* 2016;103(4):391-8.
83. Lee KT, Jung JH, Mun GH, Pyon JK, Bang SI, Lee JE, et al. Influence of complications following total mastectomy and immediate reconstruction on breast cancer recurrence. *Br J Surg.* 2020;107(9):1154-62.
84. Beecher SM, O'Leary DP, McLaughlin R, Kerin MJ. The Impact of Surgical Complications on Cancer Recurrence Rates: A Literature Review. *Oncol Res Treat.* 2018;41(7-8):478-82.
85. Krarup PM, Nordholm-Carstensen A, Jorgensen LN, Harling H. Anastomotic leak increases distant recurrence and long-term mortality after curative resection for colonic cancer: a nationwide cohort study. *Ann Surg.* 2014;259(5):930-8.
86. Mirnezami A, Mirnezami R, Chandrakumaran K, Sasapu K, Sagar P, Finan P. Increased local recurrence and reduced survival from colorectal cancer following anastomotic leak: systematic review and meta-analysis. *Ann Surg.* 2011;253(5):890-9.
87. Nojiri T, Hamasaki T, Inoue M, Shintani Y, Takeuchi Y, Maeda H, et al. Long-Term Impact of Postoperative Complications on Cancer Recurrence Following Lung Cancer Surgery. *Ann Surg Oncol.* 2017;24(4):1135-42.
88. Blough JT, Vu MM, Qiu CS, Mlodinow AS, Khavanin N, Fine NA, et al. Beyond 30 Days: A Risk Calculator for Longer Term Outcomes of Prosthetic Breast Reconstruction. *Plast Reconstr Surg Glob Open.* 2018;6(12):e2065.
89. McCarthy CM, Mehrara BJ, Riedel E, Davidge K, Hinson A, Disa JJ, et al. Predicting complications following expander/implant breast reconstruction: an outcomes analysis based on preoperative clinical risk. *Plast Reconstr Surg.* 2008;121(6):1886-92.

90. Mlodinow AS, Fine NA, Khavanin N, Kim JY. Risk factors for mastectomy flap necrosis following immediate tissue expander breast reconstruction. *J Plast Surg Hand Surg.* 2014;48(5):322-6.
91. Tang R, Coopey SB, Colwell AS, Specht MC, Gadd MA, Kansal K, et al. Nipple-Sparing Mastectomy in Irradiated Breasts: Selecting Patients to Minimize Complications. *Ann Surg Oncol.* 2015;22(10):3331-7.
92. Goodwin SJ, McCarthy CM, Pusic AL, Bui D, Howard M, Disa JJ, et al. Complications in smokers after postmastectomy tissue expander/implant breast reconstruction. *Ann Plast Surg.* 2005;55(1):16-9; discussion 9-20.
93. Sorensen LT. Wound healing and infection in surgery. The clinical impact of smoking and smoking cessation: a systematic review and meta-analysis. *Arch Surg.* 2012;147(4):373-83.
94. Woerdeman LA, Hage JJ, Hofland MM, Rutgers EJ. A prospective assessment of surgical risk factors in 400 cases of skin-sparing mastectomy and immediate breast reconstruction with implants to establish selection criteria. *Plast Reconstr Surg.* 2007;119(2):455-63.
95. Pierce JP, Patterson RE, Senger CM, Flatt SW, Caan BJ, Natarajan L, et al. Lifetime cigarette smoking and breast cancer prognosis in the After Breast Cancer Pooling Project. *J Natl Cancer Inst.* 2014;106(1):djt359.
96. Frederick MJ, Lin AM, Neuman R, Smith BL, Austen WG, Jr., Colwell AS. Nipple-sparing mastectomy in patients with previous breast surgery: comparative analysis of 775 immediate breast reconstructions. *Plast Reconstr Surg.* 2015;135(6):954e-62e.
97. Petersen A, Eftekhari AL, Damsgaard TE. Immediate breast reconstruction: a retrospective study with emphasis on complications and risk factors. *J Plast Surg Hand Surg.* 2012;46(5):344-8.
98. Angarita FA, Dossa F, Zuckerman J, McCready DR, Cil TD. Is immediate breast reconstruction safe in women over 70? An analysis of the National Surgical Quality Improvement Program (NSQIP) database. *Breast Cancer Res Treat.* 2019;177(1):215-24.
99. Kalstrup J, Willert C, Weitemyer M, Chakera A, Hölmich L. Immediate direct-to-implant breast reconstruction; evaluation of complications and safety. Unpublished Abstract, presented at the Scientific Meeting in the Danish Society of Plastic and Reconstructive Surgery. 2020.
100. Berbers J, van Baardwijk A, Houben R, Heuts E, Smidt M, Keymeulen K, et al. 'Reconstruction: before or after postmastectomy radiotherapy?' A systematic review of the literature. *Eur J Cancer.* 2014;50(16):2752-62.
101. Schaverien MV, Macmillan RD, McCulley SJ. Is immediate autologous breast reconstruction with postoperative radiotherapy good practice?: a systematic review of the literature. *J Plast Reconstr Aesthet Surg.* 2013;66(12):1637-51.
102. Ricci JA, Epstein S, Momoh AO, Lin SJ, Singhal D, Lee BT. A meta-analysis of implant-based breast reconstruction and timing of adjuvant radiation therapy. *J Surg Res.* 2017;218:108-16.
103. Yoon AP, Qi J, Kim HM, Hamill JB, Jagsi R, Pusic AL, et al. Patient-Reported Outcomes after Irradiation of Tissue Expander versus Permanent Implant in Breast Reconstruction: A Multicenter Prospective Study. *Plast Reconstr Surg.* 2020;145(5):917e-26e.
104. Fredslund SO, Gravholt CH, Laursen BE, Jensen AB. Key metabolic parameters change significantly in early breast cancer survivors: an explorative PILOT study. *J Transl Med.* 2019;17(1):105.
105. Finkelman BS, Putt M, Wang T, Wang L, Narayan H, Domchek S, et al. Arginine-Nitric Oxide Metabolites and Cardiac Dysfunction in Patients With Breast Cancer. *J Am Coll Cardiol.* 2017;70(2):152-62.
106. Dieli-Conwright CM, Wong L, Waliyany S, Bernstein L, Salehian B, Mortimer JE. An observational study to examine changes in metabolic syndrome components in patients with breast cancer receiving neoadjuvant or adjuvant chemotherapy. *Cancer.* 2016;122(17):2646-53.
107. Zinzindohoue C, Bertrand P, Michel A, Monrigal E, Miramand B, Sterckers N, et al. A Prospective Study on Skin-Sparing Mastectomy for Immediate Breast Reconstruction with Latissimus Dorsi Flap After

- Neoadjuvant Chemotherapy and Radiotherapy in Invasive Breast Carcinoma. *Ann Surg Oncol*. 2016;23(7):2350-6.
108. Beugels J, Meijvogel JLW, Tuinder SMH, Tjan-Heijnen VCG, Heuts EM, Piatkowski A, et al. The influence of neoadjuvant chemotherapy on complications of immediate DIEP flap breast reconstructions. *Breast Cancer Res Treat*. 2019;176(2):367-75.
 109. Abt NB, Flores JM, Baltodano PA, Sarhane KA, Abreu FM, Cooney CM, et al. Neoadjuvant chemotherapy and short-term morbidity in patients undergoing mastectomy with and without breast reconstruction. *JAMA Surg*. 2014;149(10):1068-76.
 110. Adamson K, Chavez-MacGregor M, Caudle A, Smith B, Baumann D, Liu J, et al. Neoadjuvant Chemotherapy does not Increase Complications in Oncoplastic Breast-Conserving Surgery. *Ann Surg Oncol*. 2019;26(9):2730-7.
 111. Bartholomew AJ, Dervishaj OA, Sosin M, Kerivan LT, Tung SS, Caragacianu DL, et al. Neoadjuvant Chemotherapy and Nipple-Sparing Mastectomy: Timing and Postoperative Complications. *Ann Surg Oncol*. 2019;26(9):2768-72.
 112. Agha RA, Al Omran Y, Wellstead G, Sagoo H, Barai I, Rajmohan S, et al. Systematic review of therapeutic nipple-sparing versus skin-sparing mastectomy. *BJS Open*. 2019;3(2):135-45.
 113. Mota BS, Riera R, Ricci MD, Barrett J, de Castria TB, Atallah AN, et al. Nipple- and areola-sparing mastectomy for the treatment of breast cancer. *Cochrane Database Syst Rev*. 2016;11:CD008932.
 114. Alstrup T, Christensen BO, Damsgaard TE. ICG angiography in immediate and delayed autologous breast reconstructions: peroperative evaluation and postoperative outcomes. *J Plast Surg Hand Surg*. 2018;52(5):307-11.
 115. Harless CA, Jacobson SR. Tailoring through Technology: A Retrospective Review of a Single Surgeon's Experience with Implant-Based Breast Reconstruction before and after Implementation of Laser-Assisted Indocyanine Green Angiography. *Breast J*. 2016;22(3):274-81.
 116. Chidester JR, Ray AO, Lum SS, Miles DC. Revisiting the free nipple graft: an opportunity for nipple sparing mastectomy in women with breast ptosis. *Ann Surg Oncol*. 2013;20(10):3350.
 117. Doren EL, Van Eldik Kuykendall L, Lopez JJ, Laronga C, Smith PD. Free nipple grafting: an alternative for patients ineligible for nipple-sparing mastectomy? *Ann Plast Surg*. 2014;72(6):S112-5.

5. Metode

Litteratursøgning

Litteraturen er overvejende fremsøgt ad hoc, idet der har været taget udgangspunkt i de eksisterende kapitler om kirurgisk behandling, sentinel node m.m., hvorfor der ikke foreligger ikke en samlet søgestrategi. For en enkelt anbefaling har der dog været søgt systematisk. Se bilag 7.

Vedrørende de plastikkirurgiske anbefalinger er retningslinjen ny. Der har været en hidtidig retningslinje for brystrekonstruktion i DBCG's retningslinjer fra 2006, som ikke har været opdateret siden, men den var for uaktuel til at kunne anvendes som afsæt.

Der er ikke foretaget systematisk litteratursøgning for at belyse spørgsmål/anbefalinger, men ad hoc søgninger på relevante søgeord.

Litteraturgennemgang

Denne version af retningslinjer for kirurgisk behandling af brystkræft bygger delvist på tidligere versionen af DBCG's anbefalinger på området, men den litteratur, der danner baggrund for anbefalingen er gennemgået og vurderet af en eller flere medlemmer af arbejdsgruppen nedsat af DBCG's kirurgiske udvalg (se nedenfor) og derefter præsenteret for og den øvrige arbejdsgruppe. Vedrørende de plastikkirurgiske kapitler har der været taget udgangspunkt i en række andre landes nationale guidelines; lande som vi traditionelt plejer at ligge ret tæt opad, når det gælder kirurgiske teknikker og behandlingsforløb. Dertil kommer, at der er suppleret med mere specifik litteratur til de enkelte kapitler som også har været indsamlet til et ikke-publiceret udkast til en retningslinje, udarbejdet af en arbejdsgruppe bestående af brystkirurger og plastikkirurger, hvoraf flere har deltaget også i denne retningslinje.

Der har udelukkende været søgt i dansk- og engelsksproget litteratur. Evidensgraduering bygger på Oxford-skalaen (Oxford Centre for Evidence-based Medicine – Levels of Evidence (March 2009)).

Formulering af anbefalinger

Oplæg til anbefalingerne er formuleret af medlemmer af arbejdsgruppen og efterfølgende er der opnået konsensus på møder i arbejdsgruppen.

Interessentinvolvering

Der har ikke været involvering af patienter, andre DMCG-ere eller interessegrupper i arbejdet.

Høring og godkendelse

Retningslinjen har været til høring i DBCG's Retningslineudvalg og er herefter tiltrådt af DBCG's bestyrelse.

Anbefalinger, der udløser betydelig merudgift

Ingen af anbefalingerne vurderes at udløse betydelige merudgifter.

Behov for yderligere forskning

Umiddelbart har udformningen af retningslinjen ikke givet anledning til overvejelser om nye forskningsprojekter.

Forfattere

- Tove Tvedskov, overlæge, Ph.d., dr.med., Brystkirurgisk Afdeling, Rigshospitalet/Herlev Hospital. Ingen interessekonflikter.
- Katrine Søe, overlæge, Brystkirurgisk Center, Plastikkirurgisk afdeling Z, Odense Universitetshospital. Ingen interessekonflikter.
- Christina Kjær, overlæge, Brystkirurgisk Afd., Vejle Sygehus. Ingen interessekonflikter.
- Lisbet Rosenkrantz Hölmich, professor, overlæge, dr.med., Afdeling for Plastikkirurgi, Herlev og Gentofte Hospital. Ingen interessekonflikter.
- Tine Damsgaard, professor, overlæge, Ph.d., MRBS, Afdeling for Plastikkirurgi og Brandsårsbehandling, Rigshospitalet. Ingen interessekonflikter.
- Camilla Bille, overlæge, Ph.d., Plastikkirurgisk Afdeling, Odense Universitetshospital. Ingen interessekonflikter.
- Peer Christiansen, professor, overlæge, dr.med., Plastik- og Brystkirurgi, Aarhus Universitetshospital. Ingen interessekonflikter.

For detaljerede samarbejdsrelationer henvises til deklARATION via Lægemiddelstyrelsens hjemmeside:

<https://laegemiddelstyrelsen.dk/da/godkendelse/sundhedspersoners-tilknytning-til-virksomheder/lister-over-tilknytning-til-virksomheder/apotekere,-laeger,-sygeplejersker-og-tandlaeger>

6. Monitoreringsplan

Standarder og indikatorer

Der har i de senere år været tiltagende opmærksomhed rettet mod, at en stor andel af patienter, der gennemgår brystbevarende kirurgi, opereres flere gange fordi man ikke i første omgang opnår radikalitet i henhold til anbefaling nr. 2. Det er derfor besluttet, at der skal arbejdes på at opstille en indikator, der tillader sammenligning af de enkelte enheder på dette område. Der vil tillige blive arbejdet på at inkludere flere oplysninger om brystrekonstruktion i den kliniske kvalitetsdatabase, således at aktiviteten kan monitoreres, og på sigt ønskes også inddragelse af indikatorer på disse områder.

Plan for audit og feedback

Den foreliggende retningslinje erstatter eksisterende afsnit i DBCG-retningslinjerne: Kap. 4 Kirurgisk behandling og Kap. 12 Anvendelsen af sentinel node biopsi, samt Kap. 13 Rekommandationer vedrørende rekonstruktion.

Retningslinjerne er løbende til drøftelse i Kirurgisk Udvalg. Næste revision forventes gennemført i 2023.

7. Bilag

Bilag 1 – Søgestrategi anbefaling 2 (resektionsranden ved lumpektomi)

Medline via Pubmed

Query	Items found
Search (((invasive breast cancer AND "last 10 years"[PDat])) AND (((((recurrence) OR neoplasm recurrence) OR local recurrence) OR relapse) AND "last 10 years"[PDat])) AND (margins AND "last 10 years"[PDat]) Filters: Clinical Trial; published in the last 10 years	33
Search (((invasive breast cancer AND "last 10 years"[PDat])) AND (((((recurrence) OR neoplasm recurrence) OR local recurrence) OR relapse) AND "last 10 years"[PDat])) AND (margins AND "last 10 years"[PDat]) Filters: published in the last 10 years	268
Search (((invasive breast cancer AND "last 10 years"[PDat])) AND (((((recurrence) OR neoplasm recurrence) OR local recurrence) OR relapse) AND "last 10 years"[PDat])) AND (margins AND "last 10 years"[PDat]) Filters: Systematic Reviews; published in the last 10 years	21
Search (((invasive breast cancer AND "last 10 years"[PDat])) AND (((((recurrence) OR neoplasm recurrence) OR local recurrence) OR relapse) AND "last 10 years"[PDat])) AND (margins AND "last 10 years"[PDat]) Filters: Meta-Analysis; published in the last 10 years	5
Search (((invasive breast cancer AND "last 10 years"[PDat])) AND (((((recurrence) OR neoplasm recurrence) OR local recurrence) OR relapse) AND "last 10 years"[PDat])) AND (margins AND "last 10 years"[PDat]) Filters: Guideline; published in the last 10 years	4
Search margins Filters: published in the last 10 years	21340
Search (((recurrence) OR neoplasm recurrence) OR local recurrence) OR relapse Filters: published in the last 10 years	223630
Search invasive breast cancer Filters: published in the last 10 years	16238

Bilag 2 – Brystkirurgiske teknikker

Lumpektomi med onkoplastisk teknik

Inddeling

I det følgende gives der forslag til teknikker, som dog ikke må opfattes som en udtømmende beskrivelse af mulighederne. Patienterne konfereres med plastikkirurg i de situationer, hvor de hyppigst anvende teknikker (volumenoplacering) ikke er tilstrækkelige til at opnå et tilfredsstillende resultat. Om den onkoplastiske operation udføres af mammakirurg alene eller i samarbejde med plastikkirurg, afhænger af den enkelte mammakirurgs ekspertise.

Tennisketsjer-operation (fig. 4.2)

Hensigten med tennisketsjer-operationen er flytning af papil-areolakomplekset, således at der postoperativt og efter gennemført stråleterapi er symmetri. Stråleterapien trækker brystvorten mod tumorstedet postoperativt, hvorfor denne displaceres i modsatte retning. Endvidere vil en lukning af operationskaviteten bevirke en pæn ydre kontur af brystet og medfører mindre seromdannelse. Nedsat sensibilitet af brystvorten kan opstå som følge af den periareolære incision. En anden variant er at foretage to ovalære incisioner: en cirkulær med areola centralt placeret og en mere ovalær ude over tumorstedet (Lateral og medial mammaplastik og papil-areola-recentralisation) [20,21,24].

Procedure

1. Der optegnes præoperativt på den stående patient.
2. Radiær incision mod tumor og ikke nødvendigvis hen over denne. Der fjernes et (trekantet) hudstykke med basis ved areolas kant.
3. Der undermineres i det præfacielle plan, som ved mastektomi, ud over tumor og på hver side af den radiære incision. Mindst et håndfladestor område omkring tumor, skal være undermineret. Underminering er essentiel for et godt kosmetisk resultat [13].
4. Lumpektomi gennemføres. Der kan med fordel incidere direkte ned på/i bundfascien, hvorefter tumor kan fattes bidigitalt og de 3 øvrige lumpektomikanter dannes.
5. Fire klips sættes i bundfacien/bunden af tumorleje og fire klips sættes i tumorlejets sider.
6. Brystkirtlen samles med sutur, og der observeres, at der ikke opstår indtrækninger i huden. Er det tilfældet, må der undermineres yderligere.
7. Areola forskydes lateralt og der lukkes intracutant. Der skal dog udøves forsigtighed med stor underminering ved rygere og hos patienter med meget fedtholdige bryster.

”Batwing - mastopexi” (fig. 4.2)

Kan anvendes, hvor tumor er lokaliseret i øvre mediale kvadrant for at undgå ardannelse her.

Procedure

1. Der optegnes præoperativt på den stående patient.
2. Der incidere langs de optegnede linjer, hvorved hud, tumor og kirtelvæv fjernes i et. Alt efter brystets størrelse incidere til bundfascie.
3. Klips sættes til markering af tumorkaviteten.

4. Der lukkes intracutant.
 5. Modsidig areoladisplacering kan blive nødvendig.
"Periareolær – mastopexi" (Donut – fig. 4.2). Er specielt velegnet til areolanære tumorer
- Procedure
1. Der optegnes præoperativt på den stående patient.
 2. Der incideres langs de optegnede linjer, der undermineres præfacielt i periferien.
 3. Tumor fjernes og clips sættes til markering af tumorkaviteten.
 4. Der lukkes intracutant, helst med enkeltknuder, idet de to inkongruente cirkler forenes ved at den ydre cirkels hudoverskud fordeles jævnt i den indre cirkels. Den herved opståede rynkede hud, vil på sigt jævnes ud.
 5. Modsidig areoladisplacering kan blive nødvendig.

"Terapeutisk reduktionsplastik" (fig. 4.2)

Ved disse metoder udnyttes det forhold, at det reducerende vævsvolumen indeholder lumpektomien, og overskydende væv flyttes til kaviteten for at opnå symmetri og fylde. Brystformen gendannes således umiddelbart. Anvendes ved voluminøse og eller ptotiske mammae med tumorer lokaliseret centralt, i de nedre kvadranter og tumorer kl. 12 tæt ved areola. Ved tumores lokaliseret i f.eks. nedre mediale kvadrant hentes væv fra nedre laterale kvadrant efter lumpektomien er udført og brystet gives således samlet et løft og reduktion. Der er flere varianter af denne metode til tumorer lokaliseret i nedre kvadranter: omvendt T-plastik, J-plastik, L-plastik [18,22,23]. Metoden kan endvidere anvendes ved mellemstore til små bryster med tumorlokalisering mellem kl. 4 og 8, hvor der ikke tilstræbes volumenreduktion ud over det lumpektomien medfører.

Procedure

1. Der optegnes præoperativt på den stående patient.
2. Papil-jugulum afstand udmåles.
3. Der incideres langs de optegnede linjer. Areolabærende stilk deepitelialiseres og tildannes.
4. Tumor fjernes i hele resektatet og kanten tættest på tumor markeres med fire tætstillede klips.
5. Væv kan displaceres for at udgøre de nye nedre kvadranter og areola bringes i ny position.
6. Der lukkes intracutant.
7. Modsidig reduktionsplastik er oftest nødvendig.

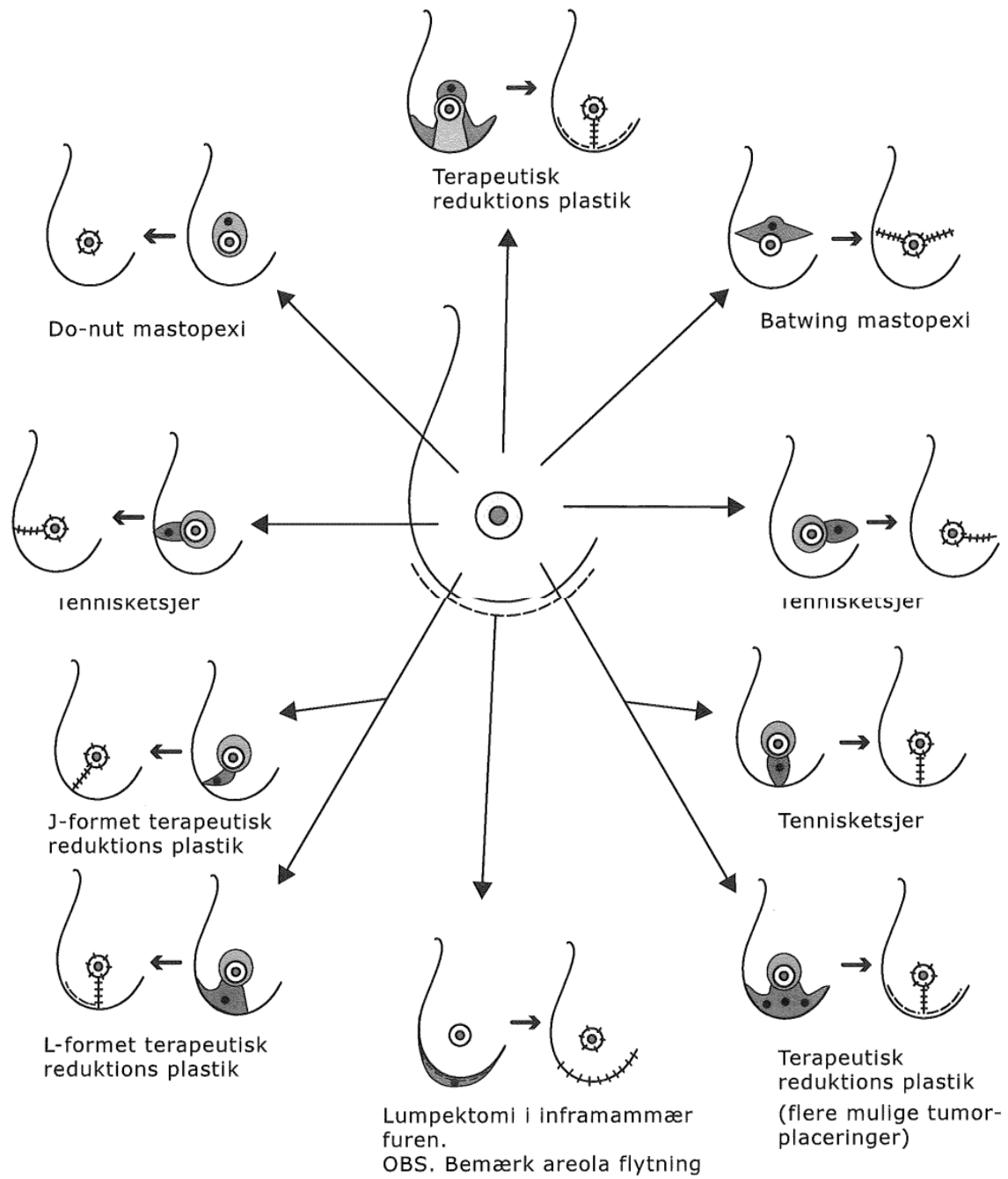


Fig.4.2

Øvrige forhold

Re-excision

Re-excision efter onkoplastiske operationer udføres efter samme principper som efter konventionel lumpektomi, idet suturerne klippes op og kanterne med klips kan nu reexideres. Nye klips sættes, og vævet samles som før.

Aksildissektion ved lumpektomi

Aksildissektionen ved den brystbevarende operation følger samme grundprincipper som ved mastektomi. Dog er operationen ofte noget vanskeligere på grund af det mindre snit. Der anvendes tværgående eller lazy-S-formet incision i hudfureretningen i nedre del af behåningsområdet (se afsnit 4.3 "Kosmetiske forhold ved mammakirurgi"). Også ved dette indgreb er patienten ideelt optegnet i oprejst position, idet man derved bedst undgår, at incisionen overskrider forreste aksillærfold. I rygleje med abduceret arm bør cicatricens forreste afgrænsning ligge et par centimeter bag forreste aksillærfold, da aksilhuden og cicatricen glider fremad-nedad, når patienten står op, med risiko for, at cicatricen vil krydse muskelkanten og fikseres til denne. Den lazy-S-formede incision giver bedre pladsmæssig adgang til aksillen, og fordelingen af trækket på cicatricen i flere retninger vil modgå evt. fibroserende kontraktur af den tværgående cicatrice. Hudlapperne fridissekeres circumferentielt sv.t. den subkutane fascie - anteriort til kanten af m. pectoralis major, posterior til kanten af m. latissimus dorsi og kranielt til den thoracobrachiale overgang i aksillen. Kaudalt følges den subkutane fascie ned mod thoraxvæggen nedadtil i aksillen, men bør ikke fortsættes helt ned på muskulaturen førend n. thoracicus longus er identificeret. Herefter fuldføres aksildissektionen anteriort eller posterior fra efter samme systematik og principper som beskrevet i afsnit 4.2.6.4 "Aksildissektion". Det er vigtigt, at aksilfedtet ned langs og ind under proc. axillaris — hvori der ofte ligger en hel del lymfeknuder - medgår (en bloc) i præparatet.

Total mastektomi og partiel aksildissektion, niveau I & II

Kirurgiske mål og krav

Hele mammakirtlen i.e. corpus mammae inkl. processus axillaris må fjernes komplet, medinddragende den superficielle/subkutane fascie og det profunde blad (bundfascien), (fig. 4.3).

Aksilhulen må rømmes for lymfeknudebærende indhold sv.t. niveau I og II (fig. 4.4), og i tilfælde af makroskopisk metastasesuspekter lymfeknuder i niveau III, også dette niveau, således at aksillen er makroradikalt rømmet. Det anbefales, at mastektomi- og aksilpræparatet fjernes en bloc.

En sufficient procedure efter ovenstående anvisning vil sædvanligvis være ensbetydende med, at der er fjernet 15 - 20 lymfeknuder - flere såfremt niveau III er medinddraget. Det er DBCG's anbefaling, at der fjernes og undersøges mindst 10 aksillymfeknuder. I tilfælde af at der påvises metastatiske lymfeknuder i aksillen, vil patienten, såfremt der er fjernet og undersøgt mindst 10 lymfeknuder, og operationen skønnes makroradikal, undgå aksilbestråling som led i den adjuverende behandling. Mindstekravet for allokering til DBCG's protokoller ved aksildissektion er 4 fjernede lymfeknuder. Er der fjernet færre end 4 lymfeknuder, alle uden metastaser, anbefales reoperation. Principper for sentinel node biopsi beskrives i kapitel: Anvendelse af setinel node biopsi.

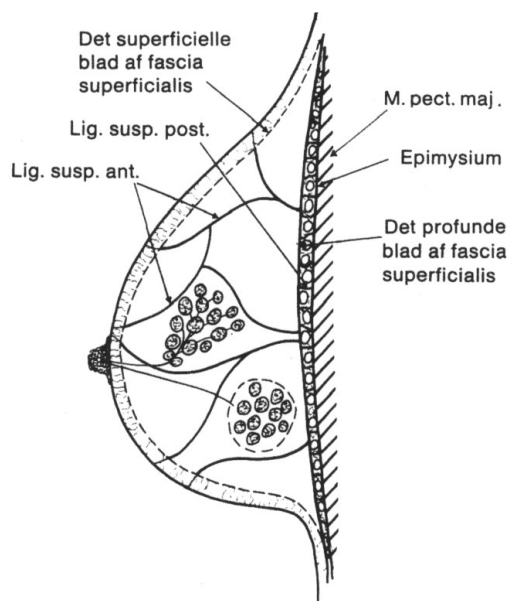


Fig. 4.3

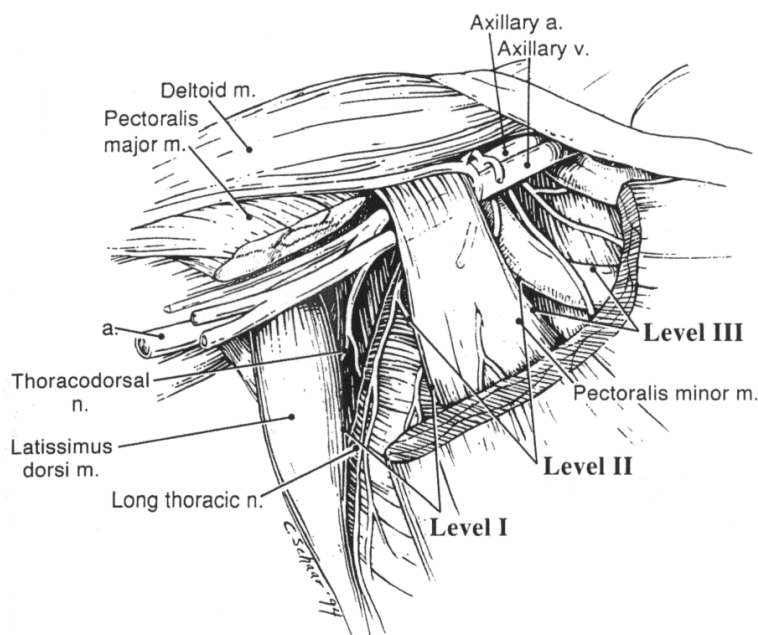


Fig. 4.4

Niveau I: inferolateralt for laterale kant af m. pectoralis minor.

Niveau II: bag m. pectoralis minor.

Niveau III: superomedialt for m. pectoralis minor.

Operationsforberedelser:

Optegning af incisionslinier

Patienten bør, jf. afsnit 4.3 "Kosmetiske forhold ved mammakirurgi", præoperativt i oprejst stilling optegnes med sigte på snitføringen. Midtlinien over sternum markeres for at sikre pæn incisionsafstand fra denne. Forreste aksillærfold sv.t. kanten af m. pectoralis og bageste aksillærfold sv.t. kanten af m. latissimus dorsi opstreges. Forløbet af inframammærfuren optegnes, og hos adipøse kvinder dens fortsættelse ud lateralt, evt. om bag posteriore aksillærfold. Dette for - inden patienten lejres i rygleje, hvor brystet glider ud til siden - at planlægge den snitføring, der bedst muligt korrigerer for hudoverskud lateralt og medialt. Under hensyn til tumors placering optegnes den planlagte incision, tværovalær, Sformet eller bådformet, omkring mamma og dens fortsættelse op mod aksillen, jf. afsnit 4.3 "Kosmetiske forhold ved mammakirurgi". Afstanden til tumor bør være mindst 1 - 2cm. Tumorområdet kan fjernes uden huddække under forudsætning af, at der ikke er indvækst i den subkutane fascie. Mediale afgrænsning er ca. 2cm fra den intermammære midtlinie, i reglen sv.t. sternalranden og inframammærfurens begyndelse. Lateralt bør cicatricen ikke krydse den frie kant af m. pectoralis major eller m. latissimus dorsi, da dette kan give anledning til, at cicatricen fikseres til muskelkanten med risiko for funktionelle gener og bevægeindskrænkning. Hud og subcutis over de nedre kvadranter er ofte tyndere og sæde for striae, hvilket ud fra et kvalitativt synspunkt gør den mindre egnet til

huddække, da disse forhold kan give anledning til uskønne og generende fibrotiske indtrækninger i den kaudale hudlap. Den nederste incision planlægges derfor gerne så langt kaudalt som muligt, forudsat, at tumors placering, mamma's størrelse samt vaskulariseringen af kraniele hudlap tillader dette. Sårandene må være tilnærmelsesvis lige lange (incisionslinierne opmåles ved hjælp af ligatur med fikseret trådlængde og markeringspunkter). En mindre forskel - op til 2 - 3cm, afhængig af cicatricens længde - kan i reglen "udjævnes" ved sutureringen således, at der ikke dannes hudoverskud medialt eller lateralt. Vedrørende snitføring i øvrigt henvises til afsnit 4.3 "Kosmetiske forhold ved mammakirurgi". Hvis det ablative indgreb omfatter sentinel node diagnostik, indledes operationen med identifikation og eksstirpation af sentinel node. Dette gøres igennem den laterale del af den optegnede cicatrice.

Lejring, præparation og afdækning

Patienten lejres i fladt rygleje med samsidige arm på indstilleligt armbord i en vinkel på 70 - 90 grader ud fra kroppen. Steril præparation af operationsfelt strækkende sig fra halsroden til umbilicusniveau. Medialt fra kontralaterale mammapapil og lateralt om til angulus scapulae. Skulder og overarm præpareres cirkulært til under albueniveau. Afdækning fæstnes umiddelbart kranielt for clavicula, midt mellem modsidige sternalrand og papil, nedenfor kurvaturen og lateralt midt mellem bageste aksillærfold og angulus scapulae, så kanten af m. latissimus dorsi er fri.

Kirurgisk procedure

Mastektomi

a. Hud og subcutis incideres lodret ned til den subkutane/superficielle fascie. Med skarpe sårhager fattes sårandene og løftes lodret op med et kraftigt træk (*fig. 4.5*). Operatøren øver samtidig modtræk på corpus mammae, hvorved den fascielle clivage mellem subcutis og mammaekirtlen præsenteres. Hud subcutislapperne fridissekteres kranielt og kaudalt fra mammaekirtlen umiddelbart superficielt for den subkutane fascie, som medgår i præparatet (*fig. 4.6*). Der tilstræbes velvaskulariserede lapper af ensartet tykkelse, uden at efterlade mammavæv. Ved lapdissektionens start må det undgås at incidere skråt gennem hud-subcutis, således at sårkanterne udtyndes (*fig. 4.6a*). Sårandene bør under lapdissektionen ikke krænges bagover, idet traktionen på lapperne derved svækkes, og man risikerer at komme for tæt på huden (*fig. 4.6b*). Det kan i denne forbindelse anbefales, at man successivt fridissekterer lappen over nogle centimeter fra medialt til lateralt for konstant at bevare et ensartet træk på lappen i hele dens udstrækning. Man mindsker derved risikoen for, at lapperne bliver uensartede i tykkelse. Lapperne kan være fra millimeter til centimeter tykke afhængig af det subkutane fedtlag. Lapdissektionen fortsætter, indtil man circumferentielt er perifert for corpus mammae og møder thoraxvæggen (*fig. 4.7*). Lateralt opadtil går lapdissektionen til kanten af m. pectoralis major, lateralt nedadtil/bagtil fortsættes til kanten af m. latissimus dorsi.

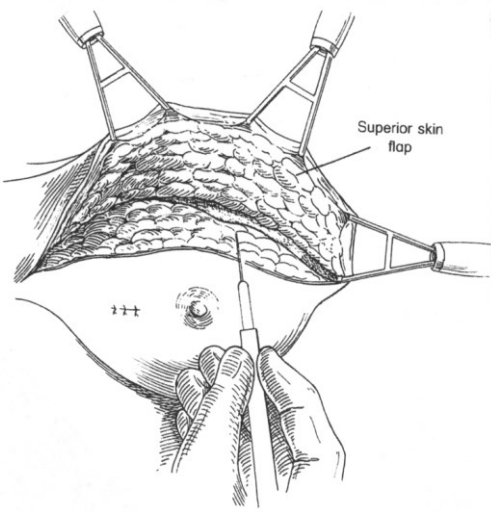


Fig. 4.5

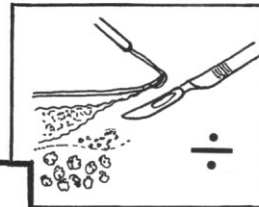


Fig. 4.6a

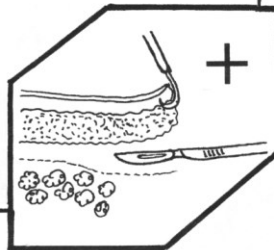


Fig. 4.6

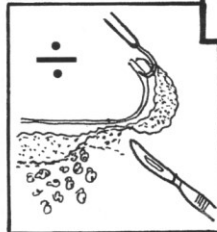

Fig. 4.6b

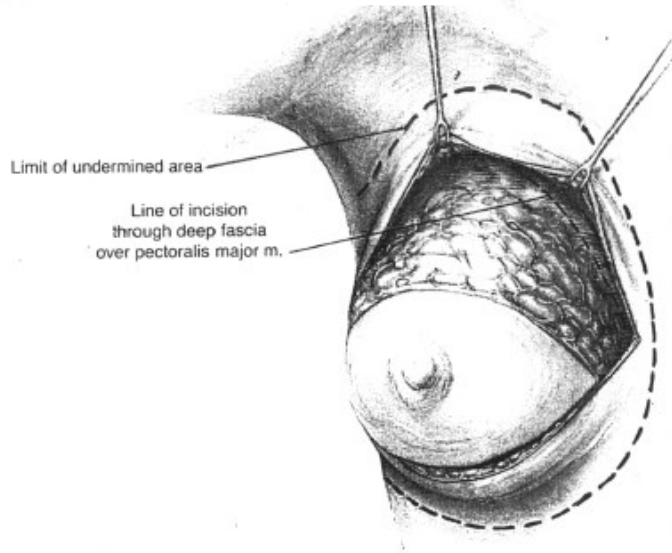


Fig. 4.7

b. I circumferencen omkring corpus mammae incideres den superficielle fascie ned til m. pectoralis. Under træk på mammavævet løsnes brystet herefter fra thoraxvæggen, mest hensigtsmæssigt i cranio-kaudal retning, ved skarp dissektion parallelt med muskelfibrene. Mammakirtlens bundfascie medtages i præparatet (fig. 4.8). Hvis en tumorproces infiltrerer bundfascien, bør et område af m. pectoralis medtages profund for processen. Ligeledes, hvis en tidligere excisionsbiopsi har omfattet bundfascien subsidiært, bør bundfascien sutureres. Ved sternalranden bør de intercostale perforanter fra a. mammaria interna ligeres, da de ellers kan retrahere ned i muskulaturen og ved evt. reblødning være vanskelige at genfinde. Læsion af rectusskeden må undgås. Fridissektion af brystet fra thoraxvæggen fortsætter lateralt til kanten af m. pectoralis major (fig. 4.9).

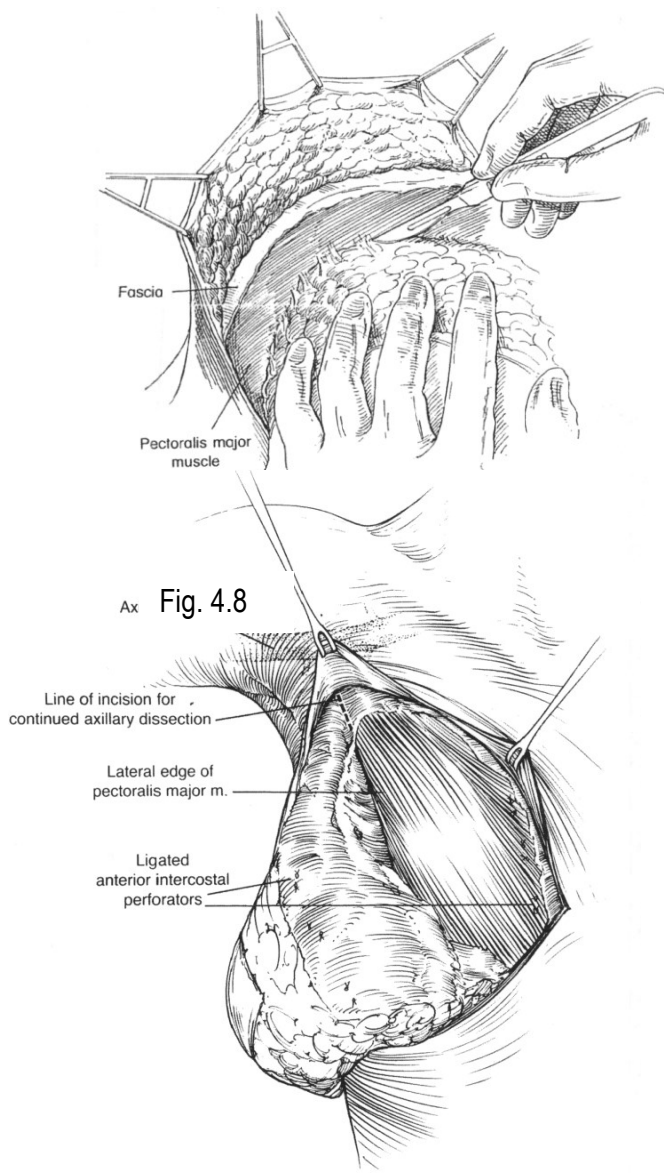


Fig. 4.9

NB. Er der alene tale om simpel mastektomi, udløses nu *proc. axillaris mammae* op langs kanten af *m. pectoralis*, og den resterende del af *corpus mammae* fridissekteres ned over *m. serratus anterior* til den laterale kant af *mammakirtlen*, hvor den subkutane dissektion møder *thoraxvæggen*, hvorefter præparatet er frit. Man må herunder være opmærksom på *n. thoracicus longus* og på *serratusgrenen* fra de *thoracodorsale* kar. Ved denne procedure er der i reglen en del af det nedre aksilindhold med i præparatet, specielt lymfeknuder op langs *proc. axillaris*.

Aksildissektion

Der beskrives to forskellige fremgangsmåder for den resterende del af indgrebet, henholdsvis via primær anterior adgang, eller primær posterior adgang til aksillen.

Primær anterior adgang til aksillen

Når brystet er mobiliseret fra forreste *thoraxvæg*, udnyttes brystets vægt, idet mastektomipræparatet, der endnu er fastsiddende sv.t. kanten af *m. pectoralis major*, *serratusmuskulaturen* og aksillen løftes i retning nedad-bagud således, at der udøves træk på forreste aksillærfold.

Dissektionen fortsætter op langs kanten af *m. pectoralis major* til overgangen mellem dennes *thorakale* og *brachiale* forløb. Musklen løftes med retraktor i retning opadmedialt (*fig. 4.10*), hvorved der skabes adgang til den *interpectorale fure* mellem laterale del af *m. pectoralis major* og *minor*, der rømmes for fedtvæv og lymfeknuder, så den fremtræder retdissekeret. Der åbnes ikke rutinemæssigt til det egentlige *interpectorale rum* mellem *pectoralismusklerne* ("Rotters space").

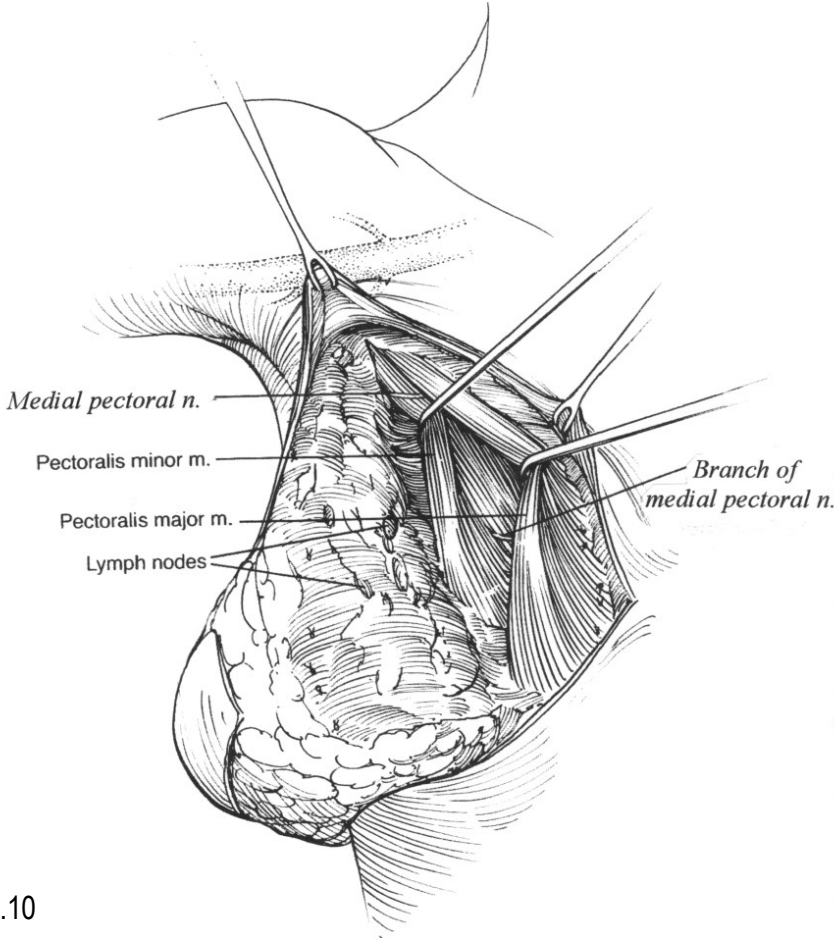
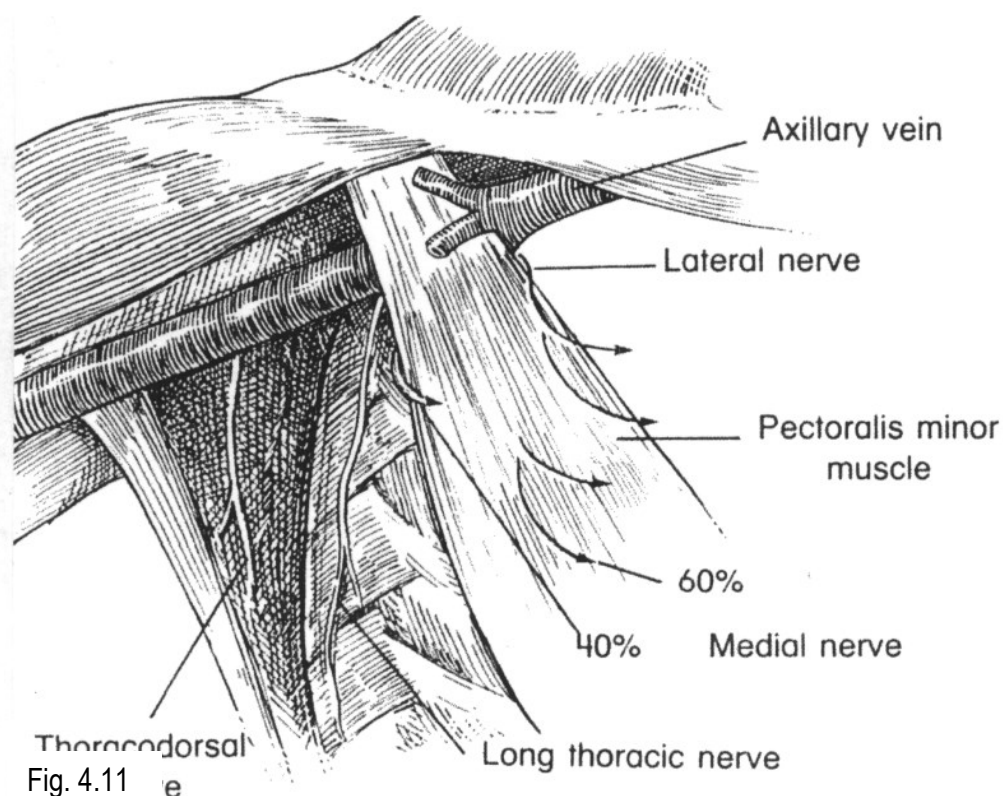


Fig. 4.10



Under denne dissektion må nervus pectoralis medialis, der innerverer den nedre laterale del af m. pectoralis major, og de ledsagende kar skånes. Nerven, der udspringer fra den mediale del af plexus brachialis, og til trods for sit anatomiske forløb benævnes nervus pectoralis medialis, løber ned bag m. pectoralis minor og ind i det interpectorale rum - hos ca. 60% direkte igennem musklen, hos ca. 40% rundt om laterale kant af musklen - til m. pectoralis major (fig. 4.11).

Pectoralisnervernes terminologi refererer til nervernes udspring fra plexus brachialis og ikke deres anatomiske forløb. Således udspringer den dominante n. pectoralis lateralis, der innerverer kraniele og mediale del af m. pectoralis major, fra laterale del af plexus og passerer rundt om mediale kant af m. pectoralis minor til pectoralis major.

I området, hvor n. pectoralis medialis og karrene passerer rundt om lateralkanten af m. pectoralis minor, findes i reglen en hel del lymfeknuder, der fridissekres en bloc med aksilpræparatet. Karrene frigøres fra aksilindholdet ved deling af de små grene, der løber lateralt ind i aksilfedtet.

Læsion af nerverne til m. pectoralis major kan resultere i atrofi af dele af pectoralismuskulaturen, hvilket, især hos meget slanke kvinder, kan resultere i en disfigurerende konkavitet på thorax-væggen, der også kan være generende ved anvendelse af ydre brystprotese. Under retraktion af m. pectoralis minor opad-medialt identificeres v. axillaris, og dissektionen fuldføres ind i det subpectorale rum, i.e. aksillen niveau II, hvor aksilfedt og lymfeknuder - herunder de lymfeknuder, der ligger tæt omkring n. pectoralis medialis og ledsagende kar - løsnes fra undersiden af m. pectoralis minor og fra thoraxvæggen op til musklens mediale kant, således at aksilindholdets stilk op til niveau III er frilagt (fig. 4.12).

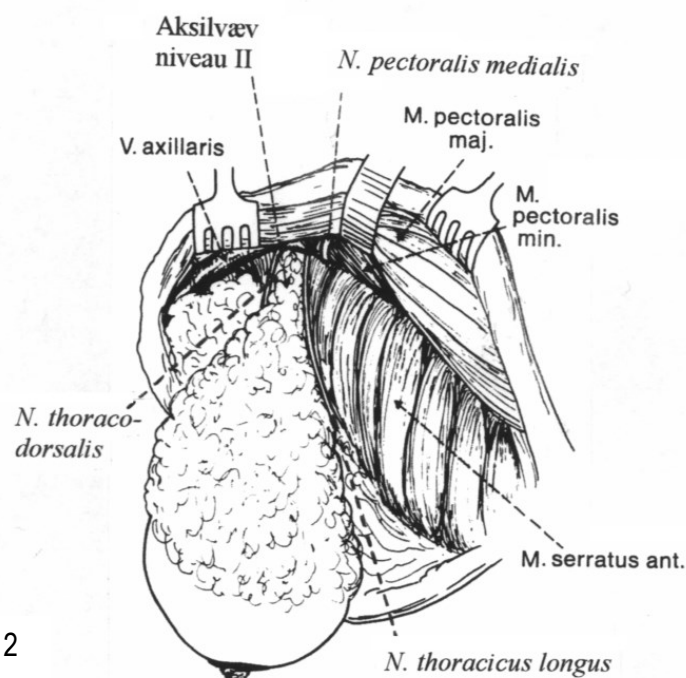
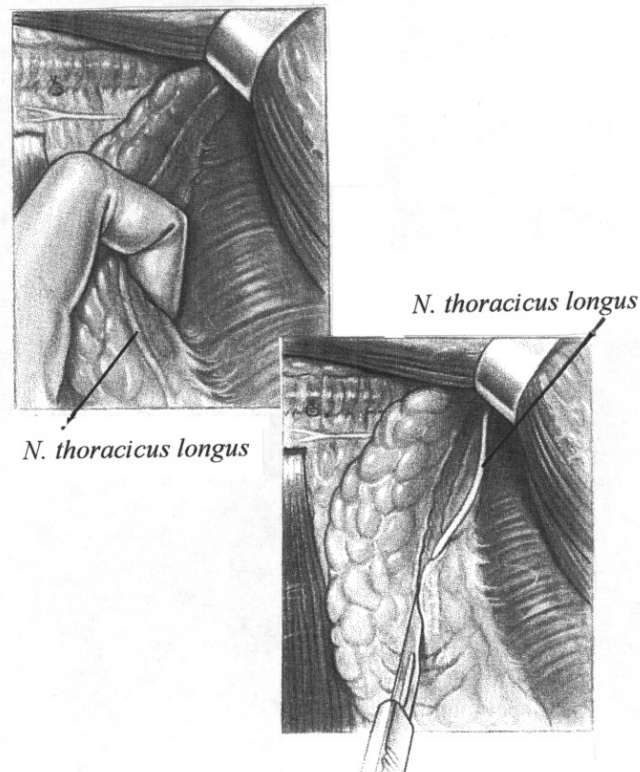


Fig. 4.12

Dissektionen fortsættes ned over laterale del af thoraxvæggen over m. serratus anterior. Under denne procedure må det tilstræbes, at skåne de sensoriske intercostobrachiale nerver, der i midtaksillær linien passerer fra intercostalrummene gennem aksilfedtet til subcutis på indsiden og bagsiden af overarmen. Den øverste gren, der forløber umiddelbart inferiort for og parallelt med v. axillaris, kan i reglen skånes, men må ofres, hvis radikaliteten kræver det. En række serratusgrene fra vasa intercostales må forsørges. Det træk, der under dissektionen øves på serratusfascien, kan have tendens til at løfte n. thoracicus longus, der forløber helt bagtil over m. serratus anterior, fri af musklen, på hvilken den må skånes i sit subfascielle forløb. Nerven skånes bedst ved, at serratusfascien incideres anterior og posterior for nerven langs dennes forløb op ad thoraxvæggen (*fig. 4.13*), idet den dermed bevares klos på musklen under en smal fasciebræmme. Man må her være opmærksom på, at nerven opadtil forløber mere anterior.



Corpus mammae. proc.
af aksilindholdet Fig. 4.13
thoraxvæggen, og
fastsiddende sv.t. laterale
posterior og det centrale aksilfedt.

axillaris samt nedre del
frigjort fra
præparatet er kun
aksilhud, aksilla

Lateralt fuldføres separationen af aksilindholdet fra huden i aksillen ved skarp dissektion sv.t. den subkutane clivage. Det må undgås at udtynne subcutis og at komme for tæt på huden. De intercostobrachiale nervegrene, der her forløber fra aksilfedtet ud på overarmen, må tilstræbes skånet. Herefter opsøges vena axillaris, i neglen bedst medialt fra. Aksilfedtet frigøres fra venen umiddelbart inferiort for denne. Under fridissectionen af vena axillaris skånes så vidt muligt øverste n.intercostobrachialis, der sædvanligvis er beliggende lige inferiort for og parallelt med venen (fig. 4.14).

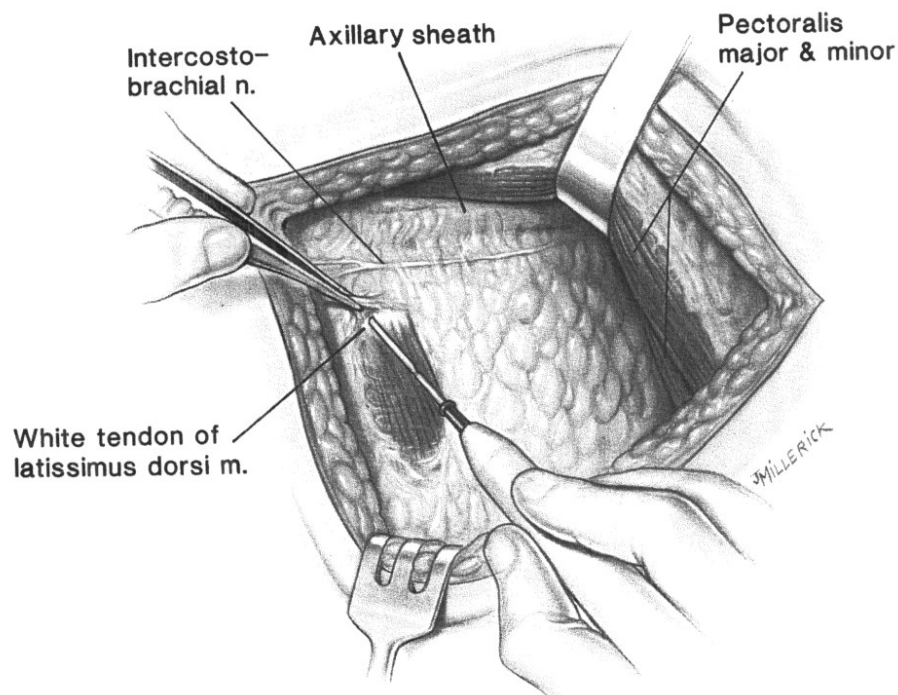
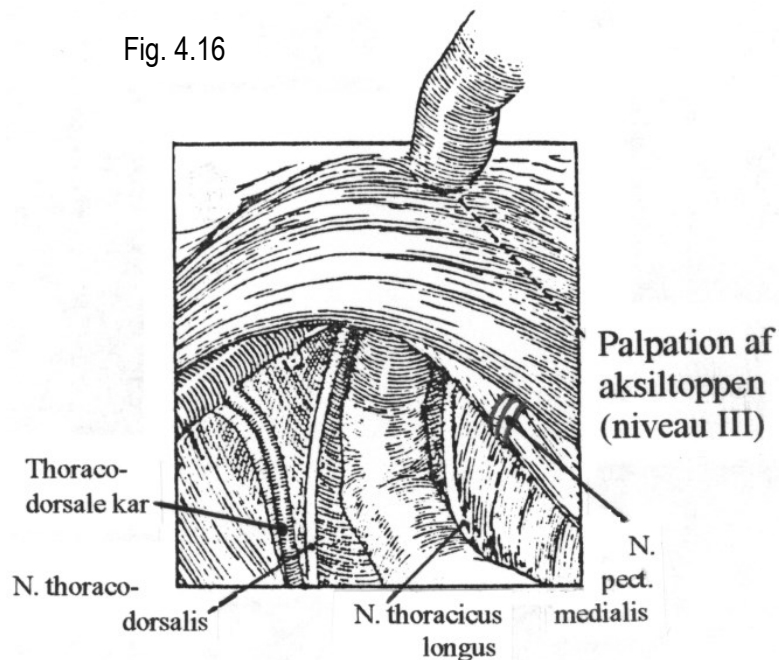
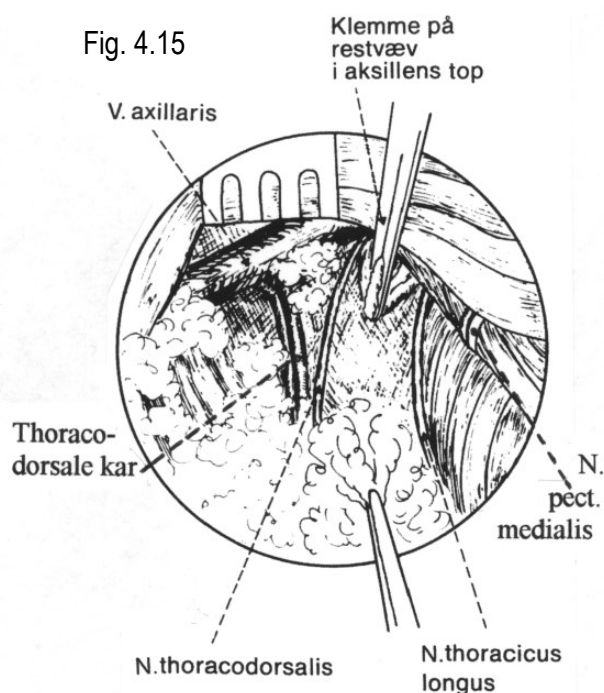


Fig. 4.14

En tungeformet udløber - omgivet af en ganske tynd fascie - der strækker sig op over venen, skal medtages i præparatet, mens den fedtholdige karskede omkring aksilkarrene lades intakt af hensyn til risiko for læsion af lymfedrænage fra armen og armlymfødem. Aksillen skal som princip ikke rømmes kranielt for vena axillaris, med mindre der findes suspekte lymfeknuder, som da må medtages. Relativt superficielt beliggende findes en unavngiven vene (nogle steder benævnt v.thoracoepigastrica) af meget varierende kaliber, der fra aksilfedtet løber ind i vena axillaris. Denne vene kouperes ca. 1cm fra indløbet. Umiddelbart profund herfor, i aksilla posterior, identificeres n. thoracodorsalis og lateralt for denne vasa subscapulares, der afgiver a. og v. thoracodorsalis til latissimusmuskulaturen. Forinden rømning af aksilla posterior separeres aksilpræparatet nu fra aksilapex: Medens pectoralismuskulaturen løftes kraftigt opad medialt, trækkes præparatet nedad lateralt. I det man holder sig inferiort for vena axillaris, udløses aksilfedt og lymfeknuder i det subpectorale rum centralt ind til den kraniele/mediale kant af m. pectoralis minor, således at aksillens niveau II er rømmet komplet (fig. 4.15). Hvis der i niveau III palperes suspekte lymfeknuder medtages disse (fig. 4.16).



Det samlede præparat er nu delt fra centrale aksil og frigøres til sidst fra aksilla post.: Aksilfedtet ind over medialsiden af m. latissimus dorsi, medinddragende den kile af aksilfedt, der er beliggende mellem n. thoracodorsalis og n. thoracicus longus, fridissekeres i cranio-kaudal retning (fig. 4.17). Man må under denne procedure skåne de thoracodorsale grene fra vasa subscapularis og n. thoracodorsalis, der i et spiralformet forløb omkring latissimuskarrene ledsager disse ned over musklen. Omtrent midt på de thoracodorsale kar passerer en gren ind i aksilfedtet (fig. 4.18). Denne gren må deles under observation af n. thoracodorsalis, som ofte netop på dette sted krydser ind over karrene. Netop her klos på nerven findes hyppigt en forstørret lymfeknude, der også skal excideres. Helt nedadtil må det tilstræbes, at bevare den gren, serratusgrenen, der fra latissimuskarrene løber medialt til m. serratus anterior. Præparatet er herefter frit.

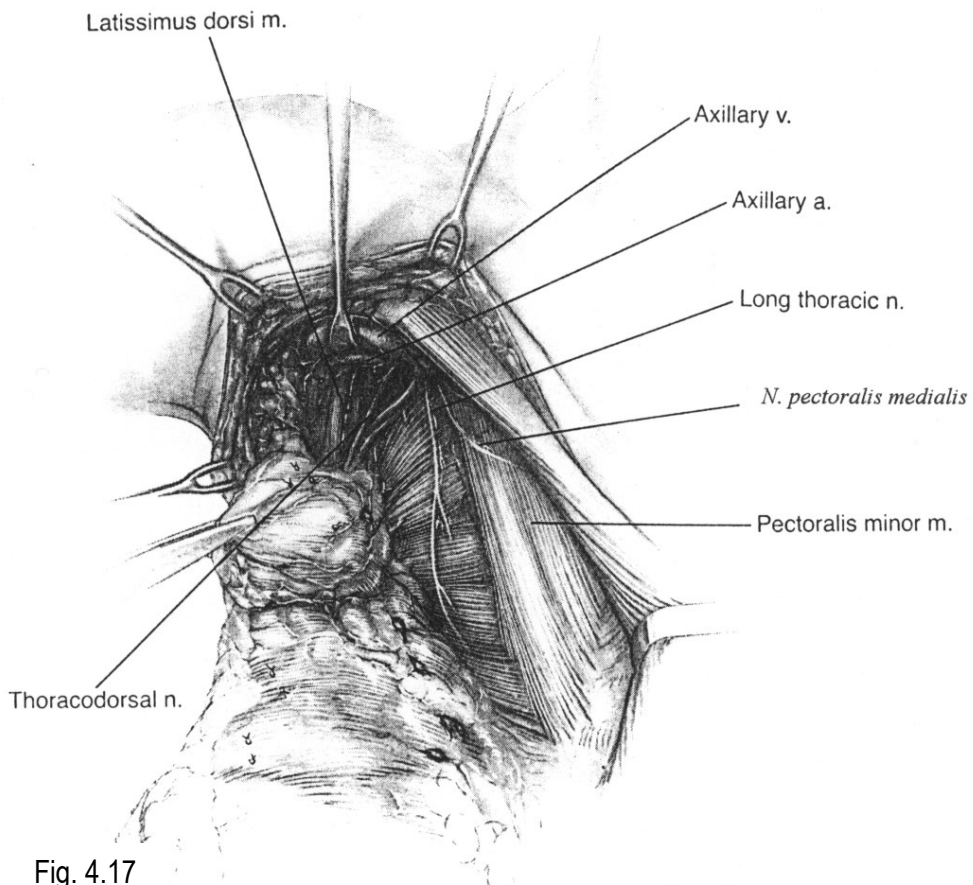


Fig. 4.17

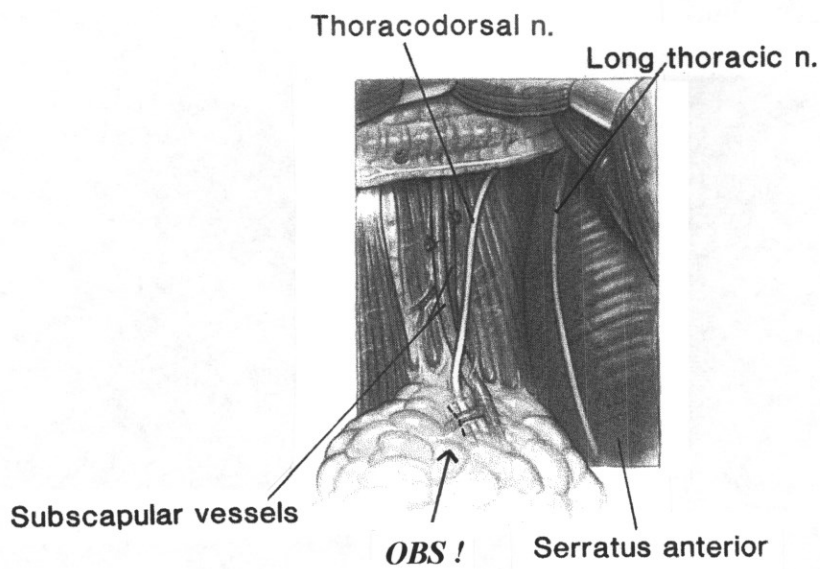


Fig. 4.18

Som alternativ til den almindeligvis anvendte anteriore tilgang kan aksildissektionen indledes bagfra.

Primær posterior adgang til aksillen.

Når fridissectionen af corpus mammae fra thoraxvæggen er nået til forreste aksillærlinie sluttet dissectionen anteriort fra. Under træk løftes den frigjorte mammakirtel ind mod midtlinien, samtidig med, at den bageste sårrand løftes op med retraktor. Svarende til den subkutane fascie fridissekeres huden bagtil fra den laterale afgrænsning af corpus mammae ned til kanten af m. latissimus dorsi. Under kraftigt træk på præparatet fremad mediallyt præsenteres bageste fascieblad mellem kanten af latissimusmusklen og laterale kant af mammakirtlen. Dette fascieblad åbnes nedadtil, hvorved der etableres adgang til nederste bageste del af aksilhulen, imiddelbart over n. og vasa thoracodorsalis, som visualiseres. Fascien frigøres op langs laterale kant af m. latissimus op til dennes tendinøse del, ca. 2 - 3cm fra aksillens top. Man må herunder skåne sensoriske grene fra n. intercostobrachialis, der løber fra aksilfedtet foran kanten af m. latissimus dorsi til subcutis på indsiden af armen.

Aksilfedtet frigøres fra musklen ind over de thoracodorsale kar og nerven, op til vasa subscapularis og vena axillaris. Midtvejs op langs latissimuskarrene forsørges den sidegren, der løber ind i aksilfedtet, netop hvor n. thoracodorsalis krydser ind over karrene. Den, hyppigt forstørrede, lymfeknude, der ofte findes på dette sted, fridissekeres fra nerven og medtages i præparatet. Nedadtil må det tilstræbes at bevare den gren, serratusgrenen, der fra latissimuskarrene løber mediallyt ind i m. serratus anterior. Kilen af aksilfedt, der er beliggende mellem karnervebundet til m. latissimus dorsi og thoraxvæggen, løsnes videre ind over musklen og løftes anteriort, hvorved man kan identificere n. thoracicus longus beliggende bagtil over m. serratus anterior. Nerven frilægges, idet serratusfascien incideres posterior og anterior for nerven langs dennes forløb op ad thoraxvæggen således, at den bevares i sit subfascielle leje på musklen. Man må her være opmærksom på, at nerven opadtil i aksillen forløber mere anteriort.

Præparatet er hermed frigjort fra aksilla posterior samt bageste del af thoraxvæggen, og den subfascielle dissection forfra ned over m. serratus anterior kan senere foretages uden risiko for læsion af n. thoracicus longus, der er identificeret og frilagt via posteriore del af aksillen. Brystet løftes herefter igen i lateral distal retning, hvorved der udøves træk på forreste aksillærfold, og den resterende del af aksildissectionen foretages som beskrevet under "Primær anterior adgang til aksillen".

Præparatmarkering

Mastektomi præparatet, omfattende corpus mammae, proc. axillaris og aksilindhold en bloc, markeres med sutur kl. 12 i corpus mammae, samt eventuelt sv.t. aksillens top (*fig. 4.19*). Markeringen kl. 12 placeres i kanten af corpus mammae, og ikke i huddækket, idet det bør være klart for patologen, hvilken flade, der er superficielle resektionsrand, subsidiært cranielle hudrand.

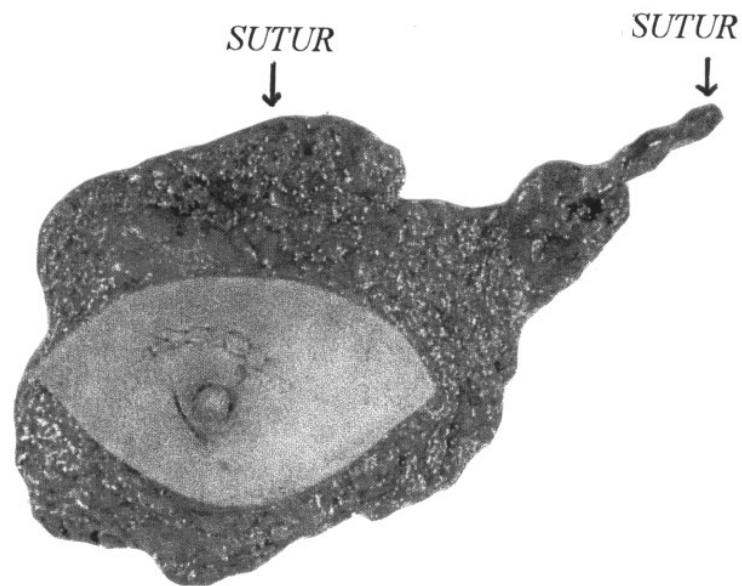


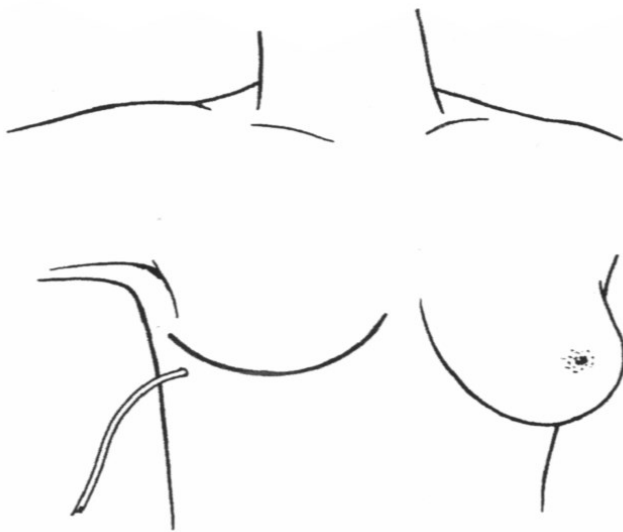
Fig. 4.19

Varigheden af indgrebet, udført efter ovenstående retningslinier, vil, inkl. sårlukning, i reglen være 2 - 2½ time, afhængig af mammas størrelse.

Drænage

Der indlægges sugedræn i aksilhulen (*fig. 4.20*). Drænet føres ud gennem separat stikhul lateralt og deklivt i nedre sårlåbe. Drænet fjernes rutinemæssig første postoperative dag, medmindre drænsekretet er meget blodigt.

I de fleste tilfælde udvikles efter drænfjernelse aspirationskrævende serøs ansamling (serom) i mastektomikaviteten. Punktur/aspiration foretages i reglen ca. en gang ugentligt ambulant, indtil sekretionen ophører. Regelmæssig punktur/aspiration bør så vidt muligt fortsætte, indtil sekretionen er helt ophørt, idet kronisk seromdannelse (lymfocèle) kan give anledning til gener, især efter strålebehandling, hvor strålefibrose afstedkommer hård og ofte skæmmende ardannelse.



Også ved simpel mastektomi bør der indlægges dræn i mastectomicaviteten med samme drænregime.

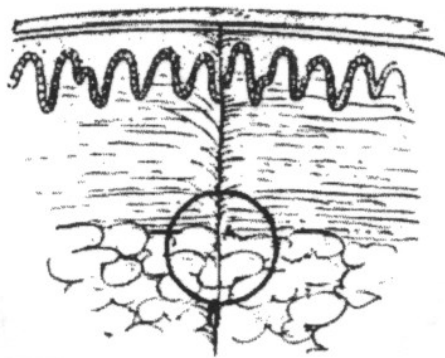
Sårlukning

Mastektomiregionen skal være plan, uden overskydende hud. Vedr. korrektion af overskydende hud henvises til afsnit 4.4 "Kosmetiske forhold ved mammakirurgi". Sårrandene skal være nøje adapterede, idet der, pga. infektionsrisiko, ikke må være defekter ind til mastektomihulen.

Ukompliceret primær sårlukning

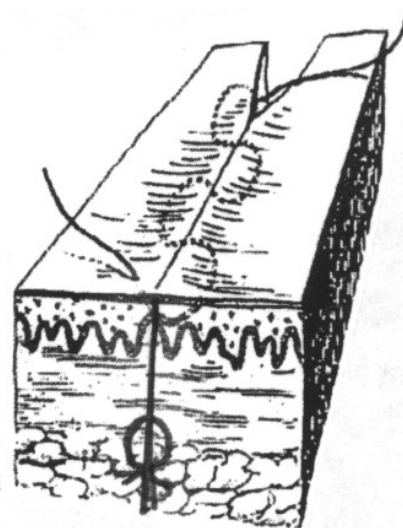
Der sutureres i to lag (fig. 4.21):

1. Subdermalt (i nederste del af dermis) inverterede knuder m. resorberbar sutur (3.0) (fig. 4.21a).
2. Intracutant (intradermalt) fortløbende, ufarvet resorberbar sutur(4.0, evt. 3.0) (fig. 4.21b).



a

Fig. 4.21



b

Da subkutant væv generelt er dårligt vaskulariseret, bør subcutis ikke sutureres på grund af risiko for nekrose og infektion. Gennemgribende lukning af hud-subcutis i ét lag bør ikke forekomme, da man herved risikerer at strangulere den i forvejen påvirkede vaskularisering perifert i hudlapperne.

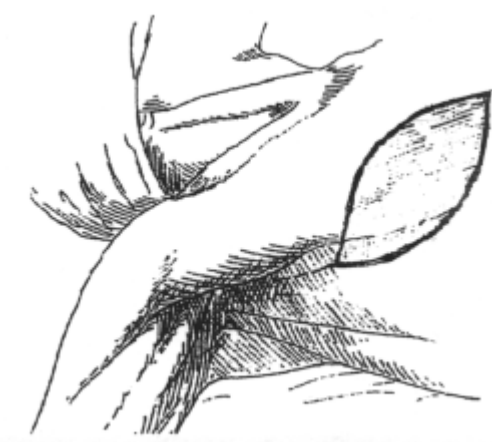Kompliceret eller manglende primær huddække

I nogle tilfælde vil den stramning, der tilsigtes for at opnå en plan thoraxvæg, bevirke, at hudlapperne ved sutureringen, især hos (stor)rygere og (ældre) personer med dårlig perifer vaskularisation, fremtræder insufficient vaskulariserede. Stramningen på sårrandene/hudlapperne aftager oftest, når patienten er i oprejst stilling. Er hudlapperne i forbindelse med sutureringen cyanotiske, men med en kendelig kapillærrespons, vurderes det, om vaskulariseringen forventes bedret, når patienten rejstes fra fladt rygleje, og om man således kan se tiden an. Opstår der postoperativt overfladisk nekrose i huden, epidermolyse, men uden tegn til fuldhudsnekrose, efterlades sårskorpen til spontan afstødning successivt med underliggende nyepitelisering.

En sådan overfladisk sekundær heling, har som regel ikke kosmetiske følger af betydning.

Er hudlapperne i forbindelse med sutureringen tydeligt livide og uden erkendeligt kapillærrespons, må det anbefales at undlade primær suturering, sv.t. det strammende og afficerede hudområde, frem for at observere og postoperativt risikere fuldhudsnekrose med kommunikation til den underliggende mastektomikavitet. Åbning til kaviteten medfører langvarig sårheling på grund af idelig sekretion fra kaviteten og resulterer ofte, især efter supplerende strålebehandling, i hårde, disfigurerende hudfolder, der også besværliggør anvendelse af ydre brystprotese.

Hvis der ved mastektomiindgrebet ikke kan opnås primær huddække, pga. omfattende hudexcision eller pga. betydende kompromitteret vaskularisering af huden i forbindelse med suturering, nedsys sårrandene circumferentielt til den underliggende muskulatur således, at der er lukket til hele mastektomikaviteten. Specielt lateralt må der være lukket til aksilhulen. Sårrandene nedsys, idet dermis-kanten sutureres til musklen med resorberbar fortløbende sutur eller tætstillede knuder (fig. 4.22). Defekten pålægges delhudstransplantat, der i reglen høstes fra femur. Transplantatet kan eventuelt meches. Det pålægges peroperativt, fæstnes med sutur eller clips og dækkes med forbinding, f. eks. lag af jelonet samt melolin, eller pålægges den følgende dag som åbent transplantat. Hvis defekten er lille, kan den evt. efterlades til sekundær opheling/epitelialisering fra kanterne.



in 4 22

b

Såfremt man ikke behersker hudtransplantation bør operationen planlægges med assistance af plastikkirurg.

Vedr. eventuel senere korrektion efter hudtransplantation og sekundær sårheling henvises til afsnit 4.3

”Kosmetiske forhold ved mammakirurgi”.

Kosmetiske forhold ved mammakirurgi

Den kosmetiske opgave

Kirurgisk behandling af brystkræft har, foruden den onkologisk kirurgiske opgave, også et kosmetisk hensyn at varetage. Når omfanget af den onkologiske del af operationen er fastlagt, må indgrebet tilrettelægges under størst mulig hensyn til det kosmetiske resultat. Kosmetiske problemer i forbindelse med operation for brystkræft samler sig gennemgående om forhold som hudoverskud omkring cicatricen efter mastektomi, deformation af brystet efter brystbevarende kirurgi – ofte forværret efter strålebehandling – samt uskønne/skæmmende cicatricer. Planlægning og udførelse af et diagnostisk eller terapeutisk indgreb må derfor tilsigte, at undgå sådanne problemer. Gennem opmærksomhed på den individuelle patients brystkonfiguration (eksemplificeret i nedenstående skitse (fig. 4.24)) og med udgangspunkt i disse forhold, må indgrebet planlægges ud fra en række grundprincipper og tekniske anbefalinger/retningslinier.

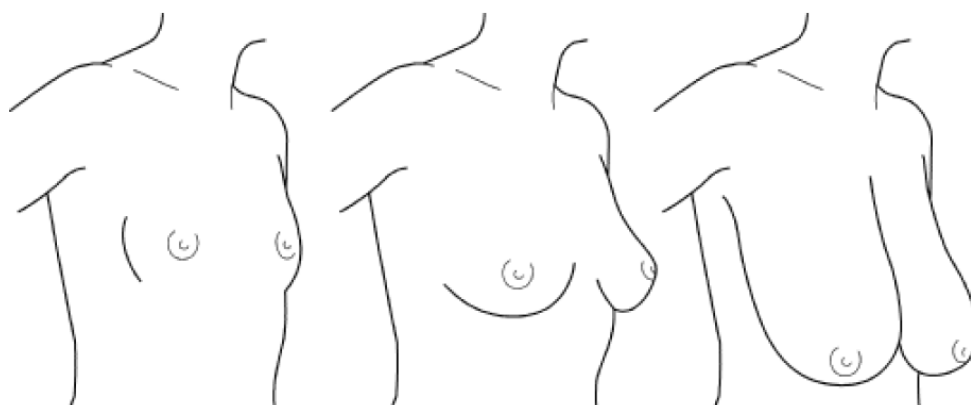


Fig. 4.24

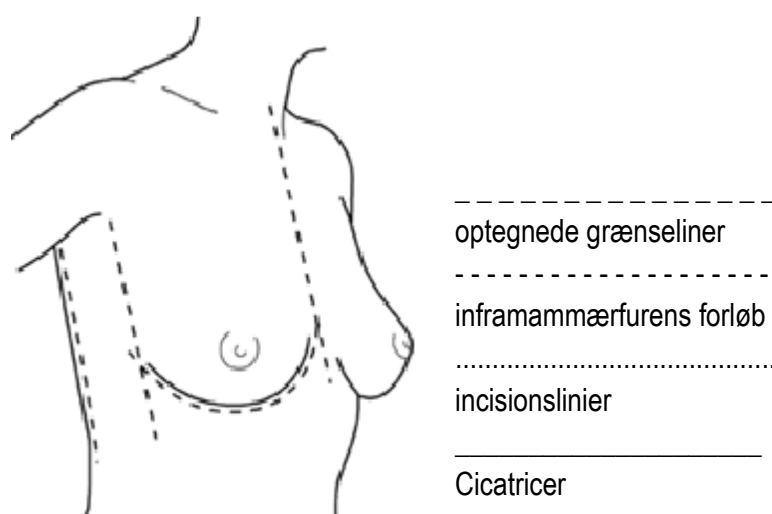
Planlægning af incision

Det bør være en grundlæggende regel, specielt hos adipøse kvinder og kvinder med store mammae, at man forud for operationen, med den vågne patient i oprejst position, optegner en række relevante fixpunkter, og den planlagte incision, idet cicatriceforløb og udseende i oprejst stilling må være bestemmende for kosmetiske, såvel som funktionelle, hensyn. I rygleje glider brystet i reglen lateralt og op mod aksillen, hvilket accentueres af, at armen peroperativt er abduceret 70 - 90 grader. Areola-papilkomplekset og markeringer i huden over mamma kan forskydes adskillige centimeter, inframammærfurens mediale afgrænsning udslettes eller udjævnes, ligesom furens aksillære forløb – og aksillens hudfolder iøvrigt – ofte har en noget anderledes kontur end i siddende/stående stilling, særligt hos overvægtige. Det kan herved være vanskeligt at bedømme, hvorledes cicatriceforløb og brystform vil fremstå i oprejst stilling, og hvordan hudfolder vil arte sig, når tyngdeforhold og trækretninger ændres. Dette forhold er sandsynligvis den hyppigste årsag til, at der

opstår hudoverskud i relation til cicatricer - især medialt og lateralt - men også i nogen grad medvirkende til, at cicatriceforløb er utilfredsstillende, f.eks. omkring forreste aksillærfold og medialt i mamma.

Generelt bør cicatricer ligge indenfor almindelig beklædning, og bør ikke overskride den intermammære midtlinie eller krydse den frie kant af forreste og bageste aksillærfold, pga. risiko for, at cicatricen adhærer til muskelkanten, evt. med deraf følgende indtrækning og indskrænket bevægelighed.

Såvel ved ablativ som brystbevarende kirurgi må man - med patienten i oprejst stilling og armen abduceret 45 grader – optegne relevante markeringer, herunder den intermammære midtlinie, kanten af forreste og bageste aksillærfold, inframammærfurens forløb inkl. dens mediale afgrænsning og dens aksillære forløb (fig. 4.25), samt den planlagte incision.



Snitføring ved tumorektomi/lumpektomi

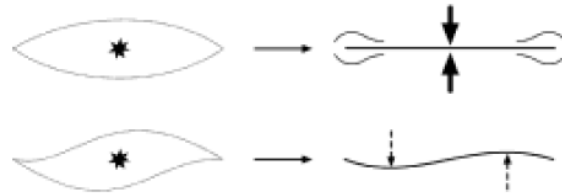
Vedr. de onkologisk-kirurgiske principper ved indgrebet henvises til afsnit 4.3 "Brystbevarende operation".

Også ved tumorektomi og brystbevarende kirurgi bør patienten præoperativt optegnes i henhold til anvisningerne i det indledende afsnit, og snitføring planlægges efter en række grundlæggende principper.

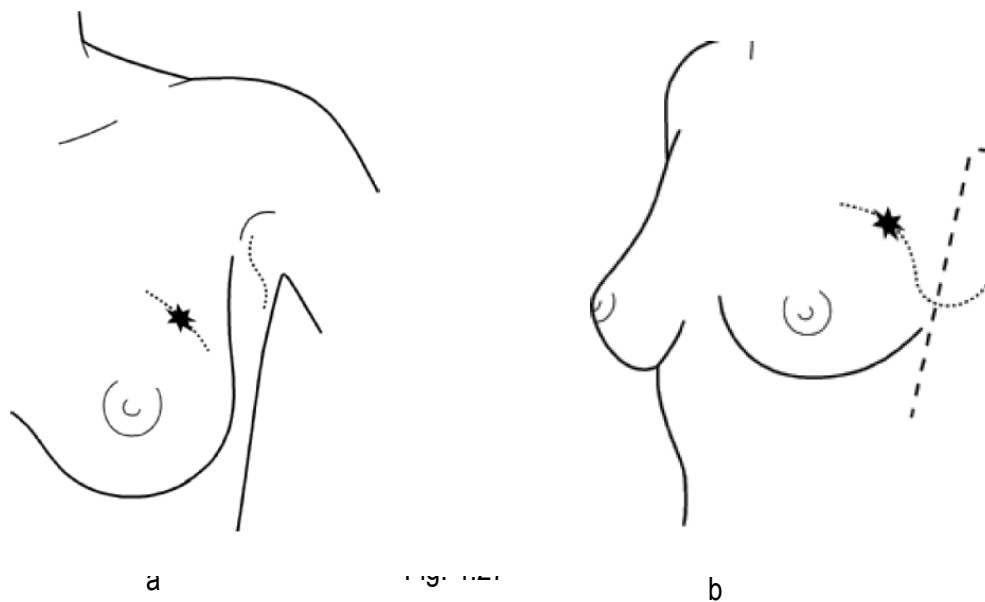
Incisionen bør så vidt muligt anlægges indenfor et evt. senere mastektomifelt. Det er en fordel at følge de Langerske – bueformede – hudlinier ved incisioner i de øvre kvadranter, mens radiære incisioner ofte er at foretrække i de nedre kvadranter. Ved onkoplastisk operation vil radiære incisioner dog også ofte være at foretrække ved lokalisation i over papilniveau.

Såfremt der skal medexcideres en (bred) hudbræmme i tumorektomi-/lumpektomipreparatet - og dette præoperativt skønnes at medføre et disfigurerende træk på brystets kontur - kan man anvende lancet-formet

incision (*fig. 4.26*), som i nogen grad kan kompensere for dette, idet den fordeler trækket over en større del af cicatricen, og i mindre grad giver hudoverskud i enderne af cicatrice.



Der må tilstræbes
 adskillelse mellem lumpektomi- og aksilkaviteten. Ved processer højt i øvre laterale kvadrant, hvor kommunikation mellem de to kaviteter ikke kan undgås, kan man også anvende to adskilte incisioner (*fig. 4.27a*). Alternativt anlægges sammenhængende S-formet incision, hvor igennem lumpektomi og aksildissektion foretages "en bloc" (*fig. 4.27b*). Denne adgang er dog mindre hensigtsmæssig, da den stort set altid vil krydse pectoraliskanten.



I alle tilfælde lægges dræn i aksilhulen.

Ved retroareolære processer, som fordrer excision af areola-papilkomplekset, anlægges incisionen i et normalt dråbeformet, middelstort bryst, også mest hensigtsmæssigt lancet-formet (*fig. 4.28*).

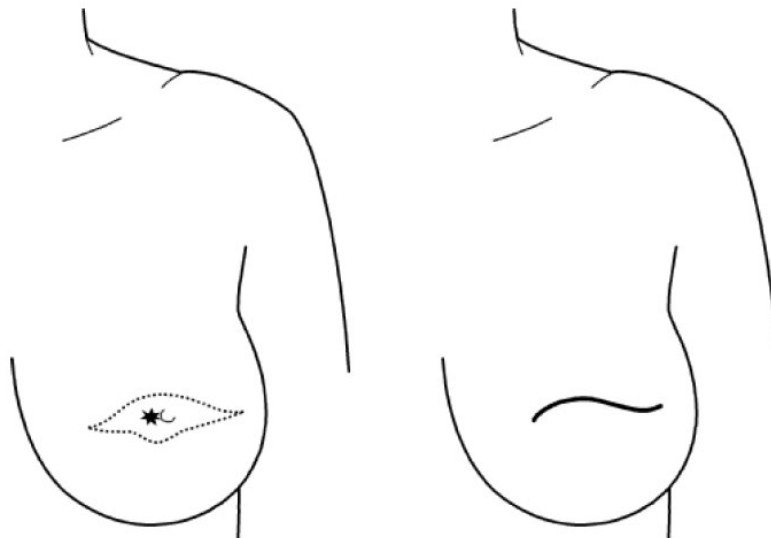
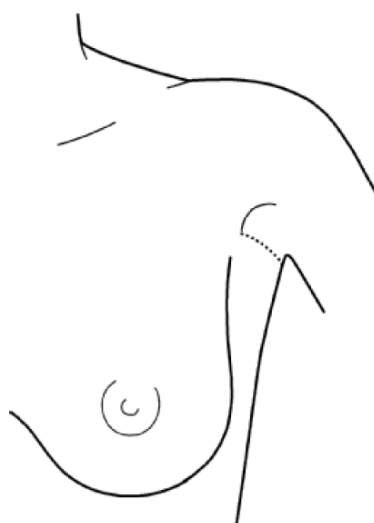


Fig. 4.28

Snitføring ved separat aksildissektion

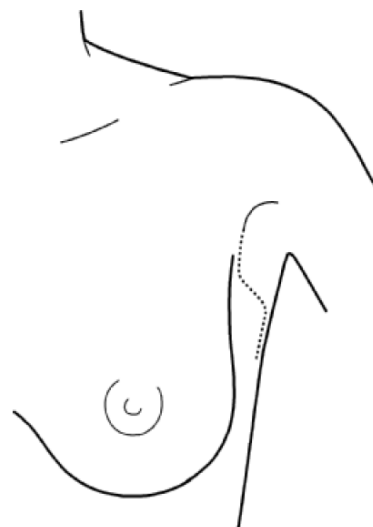Incisionen til separat aksildissektion optegnes ligeledes præoperativt med patienten i oprejst stilling og med armen abduceret 45 grader. Hvis incisionen først planlægges, når patienten er i rygleje, risikerer man, at cicatricen - ved brystets tyngde i oprejst position - trækkes nedad fremad og derved ind over kanten af forreste aksillærfold. Incisionen placeres mindst 2 fingerbredder under toppen af aksillen, bedst i nederste hårgænse. Der kan anvendes en let bueformet incision der følger de naturlige rynker i huden (*fig. 4.29a*), som bør holdes ca. 2 cm bag forreste aksillærfold. Alternativt anvendes lazy-S-formet incision (*fig. 4.29b*). S-formen fordeler trækket på cicatricen i flere retninger og mindsker deved risikoen for strammende kontraktur af cicatricen, og den giver desuden bedre adgang til aksillen.

Fig 4.29 a



a

Fig. 4.29 b



b

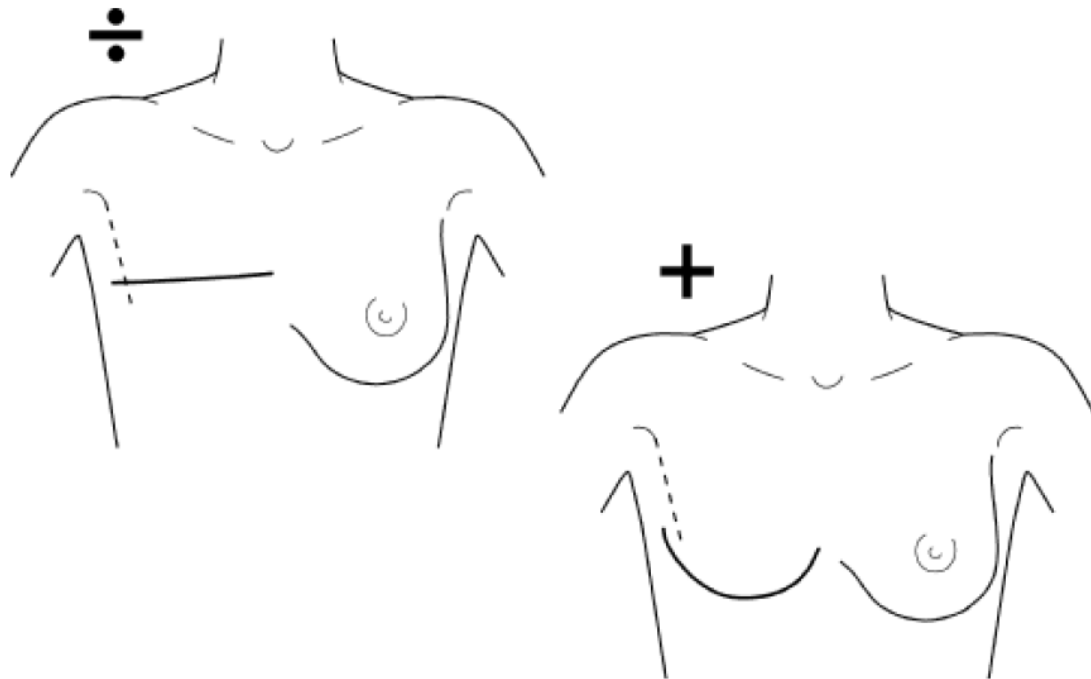
Også i aksillen bør man med omhu følge den subkutane fascie og undgå udtynding af hud-subcutis, da fibroserende fiksation til thoraxvæggen her er forbundet med store gener og risiko for indskrænket bevægelighed i armen.

Snitføring ved mastektomi med aksildissektion

De onkologisk-kirurgisk aspekter er beskrevet i afsnit 4.2.6 "Total mastektomi og partiel aksildissektion, niveau I & II".

Ud fra en kosmetisk betragtning må snitføringen, med udgangspunkt i en række generelle tekniske anvisninger, modificeres til den individuelle brystkonfiguration med det mål at opnå et kosmetisk tilfredsstillende resultat med en plan thoraxvæg, der kan danne god basis for en ekstern protese, og uden overskydende hud, der tillige kan genere i beklædningen. Endvidere må incisioner så vidt muligt lægges under hensyn til en evt. senere rekonstruktion og til symmetri i tilfælde af evt. korrigerende indgreb på modsidige bryst.

Generelt bør den nedre incision anlægges så kaudalt som muligt og helst i inframammærfuren. Derved undgår man at anvende den kvalitativt mindre egnede hud over de nedre kvadranter, hvor hud-subcutis ofte er udtyndet og kan være præget af striadannelse (specielt hos kvinder, der har ammet og ved store, tunge mammae), der kan give anledning til fibrotiske indtrækninger og fixation af huden til thoraxvæggen. En cicatrice sv.t. inframammærfurens forløb efterlader i nogen grad – i modsætning til en lineær tværgående cicatrice – visuelt indtryk af en brystkontur (*fig. 4.30*), hvilket erfaringsmæssigt virker mindre skæmmende i patientens øjne. Samtidig er et sådant cicatriceforløb hensigtsmæssigt med sigte på en evt. senere brystrekonstruktion.



De forskydninger, der sker i huden over mammae i forbindelse med skift mellem oprejst og liggende stilling, er i vid udstrækning baggrunden for, at der opstår hudoverskud i cicatriceenderne, men forskellig brystform og størrelse fordrer også forskellige teknikker for at opnå et tilfredsstillende resultat.

Man kan opdele de respektive teknikker i en mamma- og en aksidel.

Snitføring omkring mamma

Den tværovalære incision

Den almindeligt anvendte tværovalære incision (*fig. 4.31*) omkring corpus mammae har den ulempe, at der ofte fremkommer et hudoverskud medialt og lateralt i den tværgående lineære cicatrice, som denne incision efterlader. Ydermere vil cicatricen med denne metode ofte være beliggende højere på thoraxvæggen, end det i de fleste situationer vil være tilfældet ved anvendelse af de øvrige snitføringer, der er beskrevet her.

Den tværovalære incision bør begrænses til brug ved meget små mammae uden ptose, og hvor der skal medexcideres hud ovenfor areola-papilkomplekset. Den cranielle hudlap kan i denne situation ikke nå ned til inframammærfuren, og huden over de nedre kvadranter - der til gengæld ved meget små, ikke ptotiske mammae oftest er af god kvalitet uden striae – må i disse tilfælde bevares for at opnå primær huddække. Cicatriceforløbet må dog ved incisionen stadig tilstræbes bueformet eller S-formet, som beskrevet i det følgende afsnit.

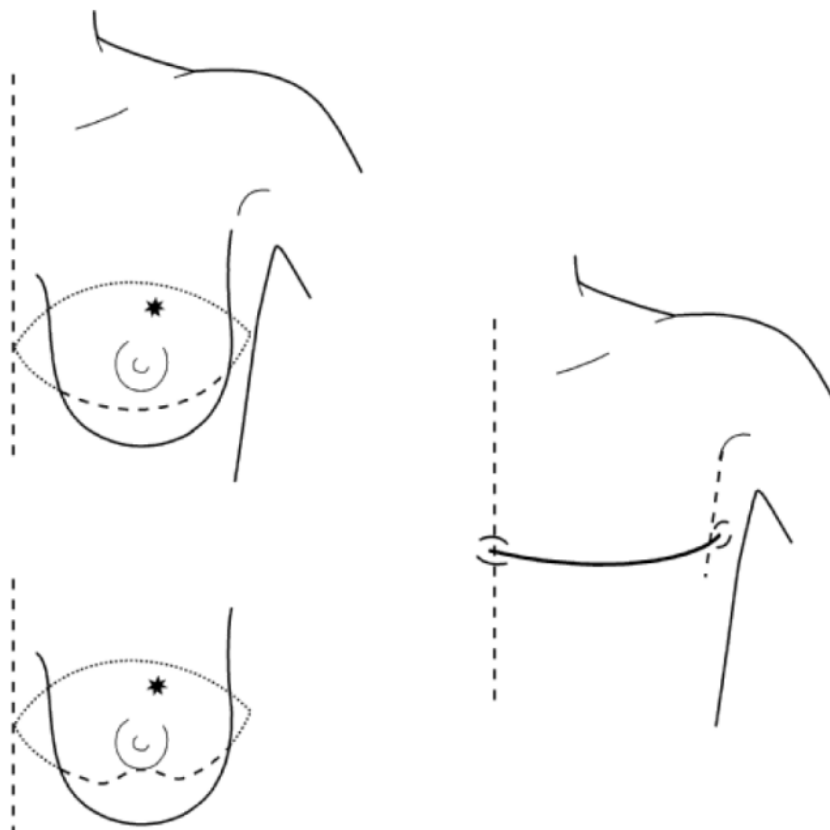


Fig. 4.31

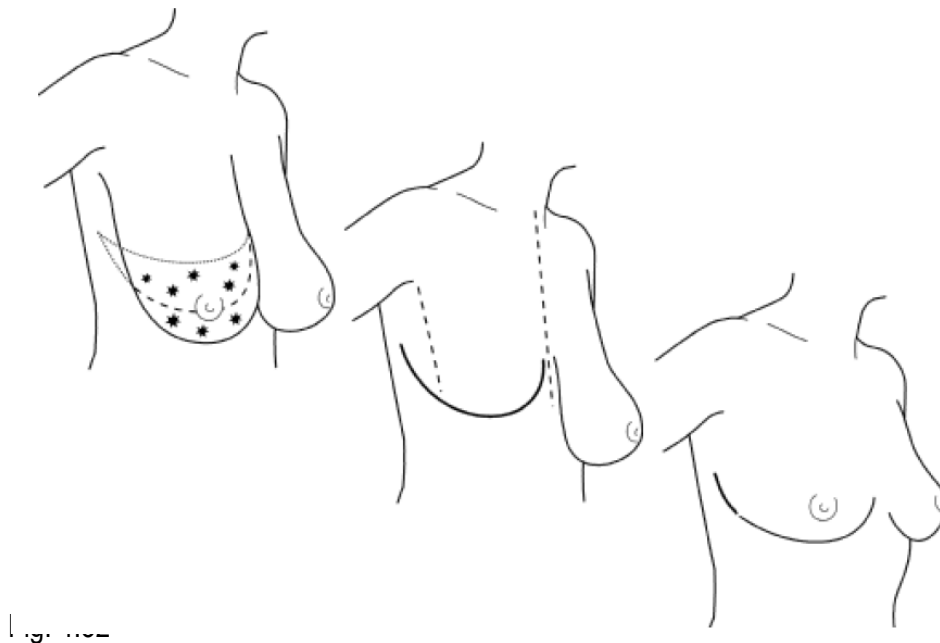
NB. Evt. kan den kaudale incision svinges bueformet op modsvarende den mest cranielle del af øvre sårrand, for at mindske stramning på cicatricen, der vil være maksimal på dette sted.

Opstår der et beskedent hudoverskud medialt eller lateralt kan der foretages primær re-excision, jf. afsnit 4.3.7.1. "Korrektion af hudoverskud efter mammakirurgi". I den forbindelse er den præoperative optegning en hjælp til at undgå at overskride den intermammære midtlinie og den bageste aksillærfold. Dette indgår i begrundelsen for, at incisionen medialt skal holdes nogle centimeter fra midtlinien.

Den bådformede incision

Den bådformede incision (*fig. 4.32*) kan (og bør) anvendes i alle øvrige tilfælde, dvs. ved såvel mindre som større mammae, hvor hensyn til radikalitet ikke kræver, at der skal fjernes hud langt kranielt for areola-papilniveau. Den øvre incision anlægges kranielt i en afstand fra areola-papilkomplekset,

der tillader primær suturering med passende stramning og giver en plan thoraxvæg. Kaudalt incideres sv.t. inframammærfurens forløb. Derved medexcideres huden, der ofte er meget tynd og striaepræget, over de nedre kvadranter, og cicatricen krydser, pga. den kaudale beliggenhed, ikke kanten af forreste aksillærfold. Ved denne snitføring opstår der i reglen ikke hudoverskud medialt, og den bueformede cicatrice, der fremkommer efter denne incision, kan umiddelbart fortsættes op mod aksillen med det forløb, der er mest hensigtsmæssig i denne region, jf. afsnit 4.3.5.2. "Snitføring i aksillen".



Den bådformede snitføring omkring mamma er optimal med sigte på en senere rekonstruktion. Cicatricen vil være næsten skjult på undersiden af det rekonstruerede bryst, jf. den nederste skitse i fig. 4.32, der tillige illustrerer forholdene efter areolapapilrekonstruktion, samt kontralateral reduktionsplastik.

Den S-formede incision

En S-formet incision (fig. 4.33) må anvendes ved mindre eller middelstore mammae med kun moderat ptose, hvor der skal medexcideres hud i øvre mediale kvadrant, således at den kraniele hudlap ikke kan nå inframammærfuren sv.t. dette område.

S-formet snitføring er i sådanne tilfælde bedre end en tværovalær incision, da denne incision vil resultere i en tværgående lineær cicatrice, der som regel vil være beliggende noget højere på thorax end en S-formet cicatrice. Samtidig giver den S-formede incision mulighed for at medinddrage en del af den ofte udtyndede og strieprægede hud i de nedre kvadranter, og kan fortsættes bueformet op mod aksillen, uden at krydse den frie kant af forreste aksillærfold.

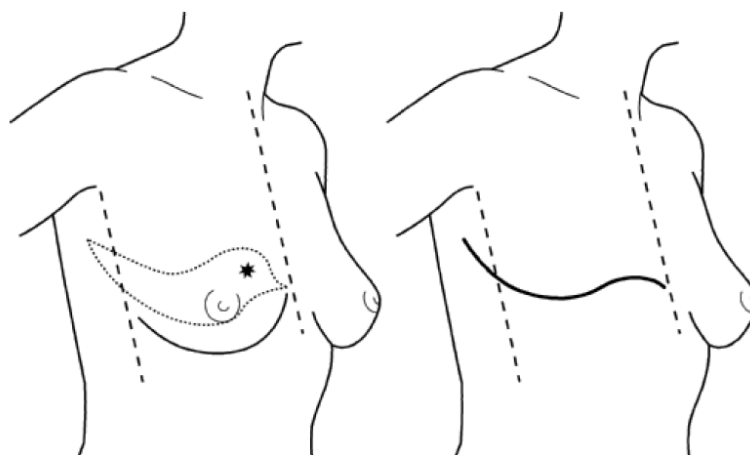


Fig. 4.33

Skal der foretages mastektomi ved en meget langt kranielt beliggende proces, over hvilken huden skal excideres, kan primær huddække være vanskelig at opnå, selv ved anvendelse af den nedre hudlap i hele dennes udstrækning. I denne situation kan huden over den kranielt beliggende proces incideres separat (elipse- eller lancetformet) omkring det område, der skal excideres, og medgå som en "hud-ø" på corpus mammae, der efterfølgende fjernes via vanlig adgang (fig. 4.34). Der må være en vis afstand mellem de to cicatricer, hvis hudbroen skal være velvaskulariseret.

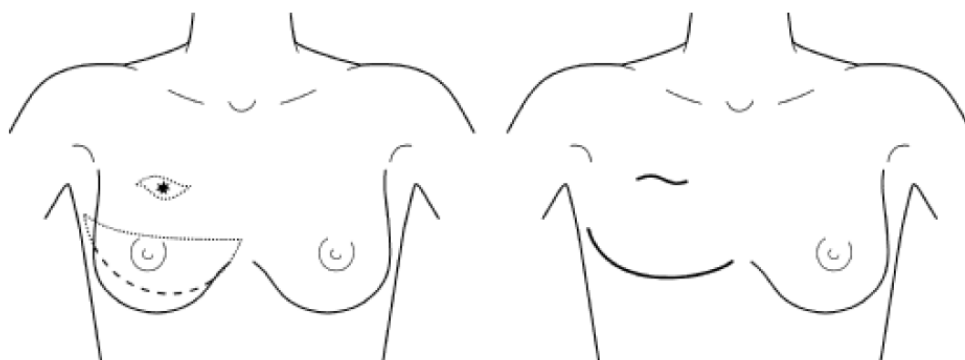


Fig 4.34

Snitføring i aksillen

Forlængelse af incisionen omkring mamma op mod aksillen har dels til hensigt, at give sufficient adgang til aksildissektionen, dels til hensigt primært at korrigere for den overskydende hud, der kan opstå i aksillen – især ved større mammae og hos patienter med meget løs og slap hud-subcutis – når brystets tyngde ikke længere trækker aksilhuden fremad-nedad. Udstrækningen af aksilincisionen og omfanget af hud, der skal medexcideres afhænger i høj grad af inframammæfurens fortsatte forløb op mod aksillen, der i store træk kan deles op i 3 kategorier:

1. Slutter inframammærfuren foran anteriore aksillærfold er korrigerende aksilincision sædvanligvis ikke nødvendig. Fortsættelse af incisionen op mod aksillen, uden hudexcision, kan lette adgangen til dissektion af aksillen (*fig. 4.35*). Incisionen bør ikke nå den nedre hårgænse i aksillen.

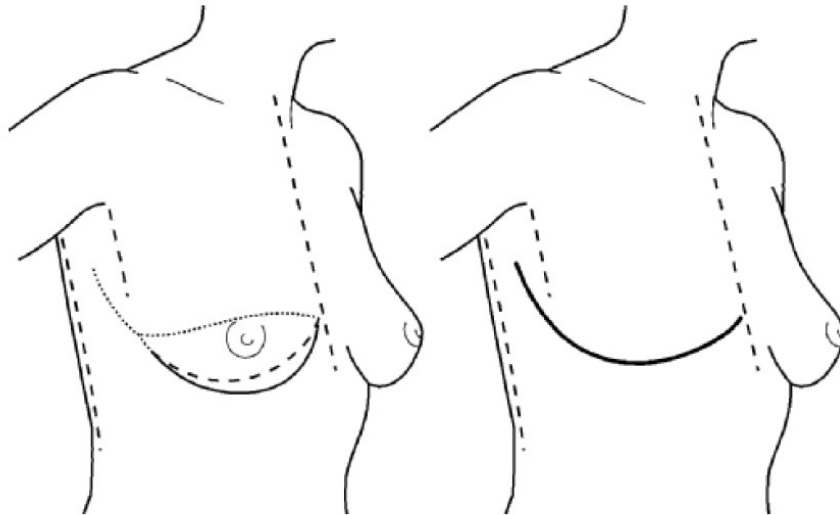


Fig. 4.35

Hvis der skal opnås optimal adgang til aksillen, uden at forlænge incisionen ud over inframammærfurens laterale begrænsning, kan der anlægges separat incision i aksillen (*fig. 4.36*), som det er beskrevet ved den hudbesparende mastektomi med primær rekonstruktion i afsnit 4.4.6. ”Snitføring ved planlagt - primær eller sekundær – brystrekonstruktion”.

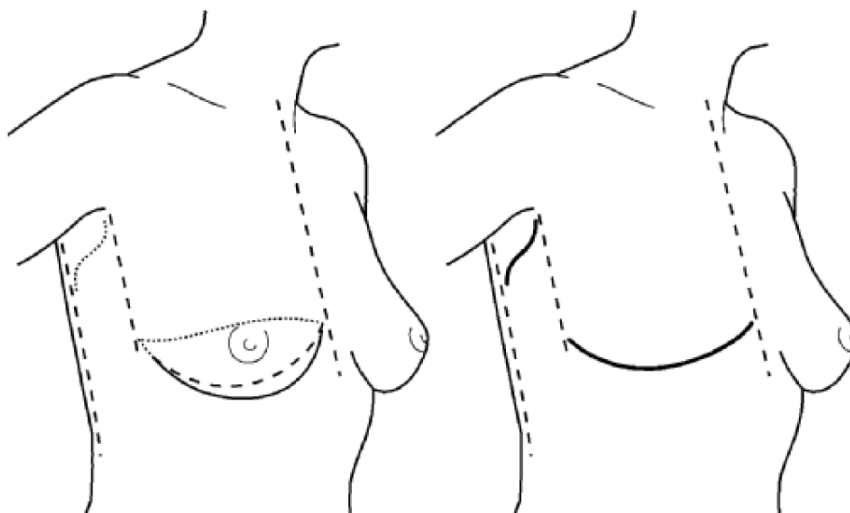


Fig. 4.36

2. Såfremt inframammærfuren forløber om bag forreste aksillærfold og evt. helt om til kanten af musculus latissimus dorsi - men ikke bagom denne – vil en bueformet forlængelse af incisionen, medinddragende en kileformet bræmme af hud (*fig. 4.37*), oftest kunne korrigere for den overskydende hudfold, der ellers vil opstå her.

Bredden af en sådan hudbræmme skal alene modgå et hudoverskud, og må ikke afstedkomme, at huden ved suturering stammes ned over forreste aksillærfold, eller spændes ud over thoraxvæggen som en "teltdannelse" over aksilhulen.

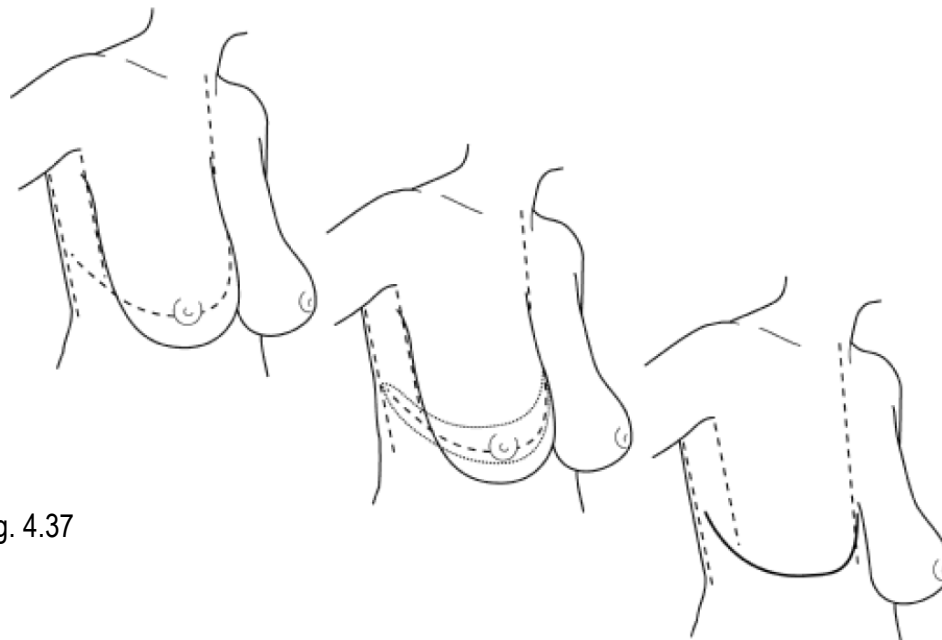

Fig. 4.37

Der er ved denne teknik sjældent problemer med uens længde af sårrendene og sjældent behov for korrigerende plastik lateralt.

3. Hos adipøse patienter og mindre overvægtige med meget løs og slap hudsubcutis fortsætter inframammærfuren oftest sit forløb om bag posteriore aksillærfold. I disse tilfælde vil det som regel ikke være muligt primært at korrigere for et hudoverskud via en bueformet incision, men der må anvendes hockey incision, som medexciderer en bred bræmme af hud nedadtil i aksillen (*fig. 4.38*). Hudbræmmen må ikke være så bred, at man forårsager kompromitterende stramning ned over forreste aksillærfold. Dette er disfigurerende og ubehageligt og kan give bevægelsesindskrænkning i skulderen, samt problemer med anvendelse af en ydre protese, der vil glide ud til siden, bl.a. også fordi BH'en pga. den afglattede kontur ikke sidder tæt lateralt.

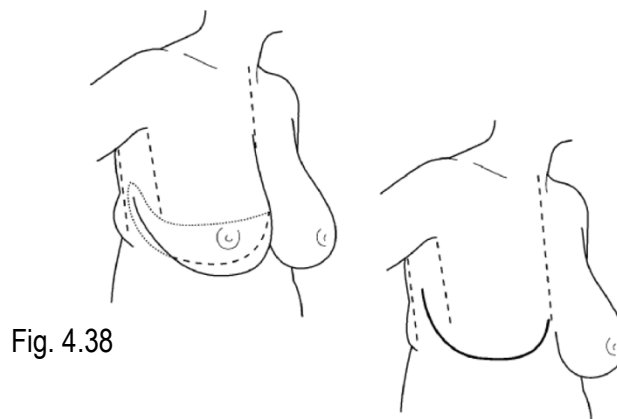


Fig. 4.38

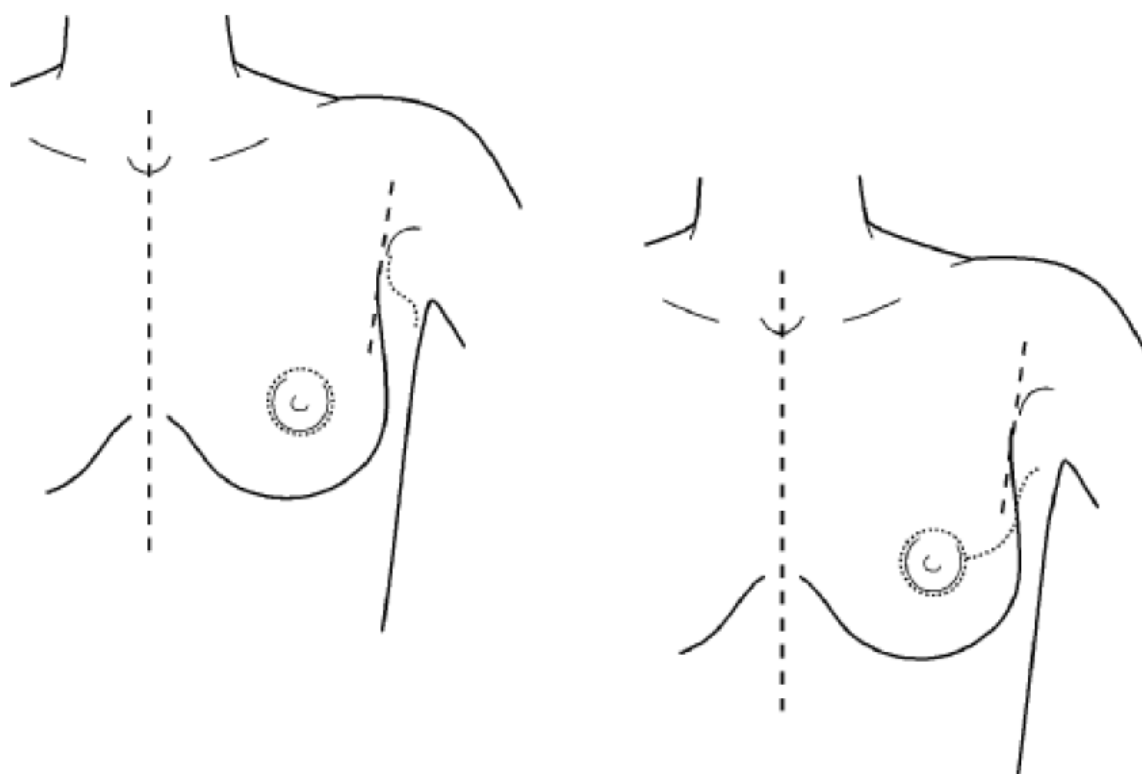
Stramningen skal alene korrigerer det hudoverskud, der vil fremkomme i aksillen, når brystets tyngde ikke mere trækker i aksilhuden, og må ikke foranledige en fuldstændig udslettelse af den fold, inframammærfurens danner nedadtil i aksillen og om på ryggen. Dette giver et asymmetrisk udseende bagfra, og kan for nogle være et problem i forbindelse med beklædningen, da en markant hudfold bagtil kan være med til at holde BH'en på plads, så den ikke glider op, når protesen og det kontralaterale brystet tynger foran.

Ved hockey-incisionen vil der hyppigt være en længdeforskel på de to sårrande. En forskel på 2 - 3cm kan almindeligvis udjævnes hen over cicatricens længde under sutureringen. Er den nedre sårrand noget længere end den øvre kan det være nødvendigt, at foretage korrigerende plastik på den nedre sårrand (jf. afsnit 4.3.7.1. "Korrektion af hudoverskud efter mastektomi").

Snitføring ved planlagte primær brystrekonstruktion.

Ved planlagt primær brystrekonstruktion foretages det ablative indgreb, så vidt det er muligt, som hudbesparende mastektomi. Afhængigt af brystets størrelse og ptosegrad anvendes en circumareolær adgang eventuelt forlænget bueformet op mod aksillen, eller en større tværovalær adgang centreret omkring areolapapilkomplekset. Eventuel aksildissektion foretages via separat incision i aksillen (*fig. 4.39*), idet præparatet fjernes "en bloc" via den areolære eller aksillære åbning. Herved bevares tilstrækkelig hud til rekonstruktionen uden yderligere cicatricer. Hvis hensyn til radikalitet kræver det, må incisionen naturligvis udvides, og medinddrage den hud, der supplerende skal excideres.

Fig. 4.39



Rekonstruktionen foretages herefter med implantation af implantat eller ekspander subpektoralt eller med musculocutan lapplastik. Efter indlæggelse af ekspander subpektoralt sutureres huddefekten primært. Cicatricen kan ved behov korrigeres senere under det plastikkirurgiske rekonstruktionsforløb. Ved rekonstruktion med lapplastik indlægges den anvendte lap i mastektomihulen dækket af den originale hud, der er bevaret ved mastektomien. Lappens hud bevares i det område, der udfylder huddefekten efter mastektomi indgrebet.

Kan areola-papilkomplekset bevares ved det ablative indgreb – eks. ved profylaktisk mastektomi – anlægges incisionen gerne semicirculært omkring areola, i fornødent omfang forlænget bueformet ud lateralt. Ved meget små mammae kan det ablative indgreb evt. foregå via adgang i inframammærfuren (hvor det vil være mindre synligt), hvis denne adgang er anvendelig til den rekonstruktive del af indgrebet. Som det vil fremgå af ovenstående, bør incisioner ved diagnostiske indgreb forud for primær brystrekonstruktion helst anlægges så tæt som muligt på - og circulært omkring areola.

Primær brystrekonstruktion, i forbindelse med mastektomi for malign sygdom i brystet, foretages i samarbejde mellem mammakirurg og plastikkirurg, der forestår henholdsvis den ablative og den rekonstruktive del af operationen.

Hudoverskud efter den primære operation vil almindeligvis ikke – og især ikke efter adjuverende strålebehandling – kunne anvendes ved rekonstruktionen. Visse rekonstruktionsmetoder vil være mindre

egnede eller decideret uegnede, hvis kvaliteten af huden i mastektomiregionen er dårlig, f.eks. udtyndet, fibrotisk og fikseret til thoraxvæggen. Dette begrundes også, at den primære planlægning af incision må være velovervejet, og at lapdissektion bør foregå med omhu for at undgå sådanne forhold.

Teknik ved korrektive indgreb

Korrektion af hudoverskud efter mastektomi

Korrektion af hudoverskud primært i forbindelse med det ablative indgreb og sekundær korrektion følger principielt samme retningslinier. Det bør ved sekundær korrektion tilstræbes at excidere al fibrotisk væv omkring et hudoverskud og at nå ud i normalt, eftergiveligt væv. Resultatet vil ellers ofte være frustrerende, da hudoverskud netop accentueres af omkringliggende fibrose. Hvis en patient, der efter mastektomi ønsker sekundær brystrekonstruktion, har utilfredsstillende cicatriceforhold efter primæroperationen, bør man – selvom et eventuelt hudoverskud almindeligvis ikke kan anvendes i forbindelse med det rekonstruktive indgreb – ikke foretage korrektive indgreb, men overlade til plastikkirurgen at afgøre, hvornår og i hvilket omfang en korrektion skal foretages i forbindelse med rekonstruktionsprocessen. Er der dannet et større hudoverskud medialt, og almindelig reexcision vil resultere i, at cicatricen forlænges ind over den intermammære midtlinie (hvilket en reexcision med Y-plastik formentlig også vil gøre i denne situation), kan reexcisionen evt. foretages lancet-formet medinddragende en større del af cicatricen i lateral retning, idet man derved også fordeler noget af hudoverskudet. Alternativt kan anvendes "L-plastik", der især er egnet, hvis den ene sårrand er længere end den anden (fig. 4.40).

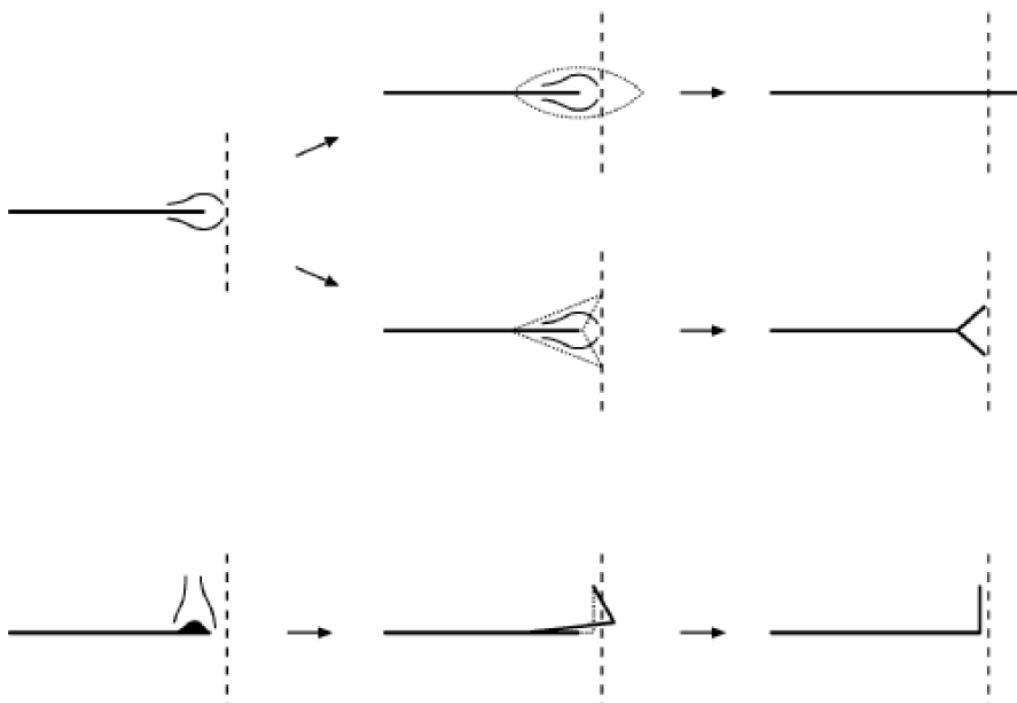


Fig. 4.40

Ved et større hudoverskud lateralt anvendes enten reexcision ved hockey-formet forlængelse af den eksisterende lineære incision/cicatrice evt. suppleret med "½ Yplastik", eller der anvendes almindelig reexcision med Y-plastik (fig. 4.41). Reexcision med Y-plastik af et hudoverskud nedadtil i aksillen vil dog ofte forlænge cicatricen, i.e. de to ben i Y'et, om på ryggen, hvorimod et hockey-snit med supplerende plastik på nedre sårrand, der bliver til det nedre ben i Y'et, næsten altid kan holdes foran posteriore aksillærfold.

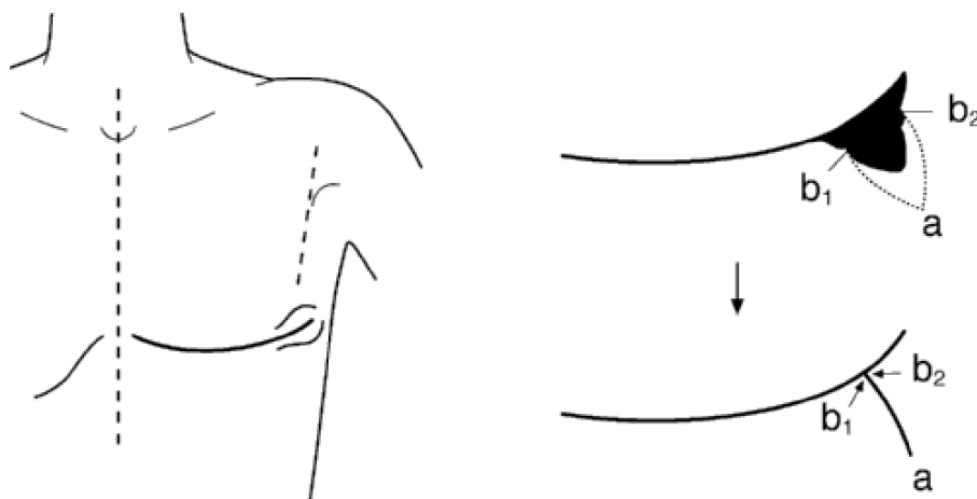


Fig. 4.41

Y-plastik på den nedre sårrand må anlægges skråt nedad-lateralt, så cicatricen ikke krydser den frie kant af bageste aksillærfold, men ikke så lodret, at den kompromitterer blodforsyningen til – og muligheden for at anvende transpositionslap fra regionen, der undertiden anvendes i forbindelse med brystrekonstruktion.

Korrektion efter hudtransplantation eller sekundær sårheling.

Hvis der ved mastektomi med behov for stor hudexcision eller kompliceret sårheling med nekrose ikke kan opnås/bevares primær huddække, må defekten enten pålægges delhudstransplantat eller efterlades til sekundær heling. Sædvanligvis gennemgår et hudtransplantat med tiden (3 - 6 mdr.) en skrumpningsproces, der reducerer transplantatets areal, op til 30 - 50%, afhængig af underlaget og transplantatets tykkelse. Samtidig bliver den omgivende hud som regel med tiden mindre stram og mere eftergivelig.

Som følge af dette, kan der ved mindre transplantater – og undertiden ved skæmmende sekundært indhelede cicatricer – være mulighed for senere at foretage excision af transplantatet/cicatricen. Hvis den omgivende hud ikke er tilstrækkelig eftergivelig til, at hele området kan excideres i én omgang, kan proceduren udføres i flere seancer – såkaldt serieexcision – med nogle måneders interval. Der foretages da successivt delvis excision af området i det omfang eftergiveligheden i omgivende hud og suturering under moderat stramning tillader, indtil hele cicatricen/transplantatet er fjernet (fig. 4.42).

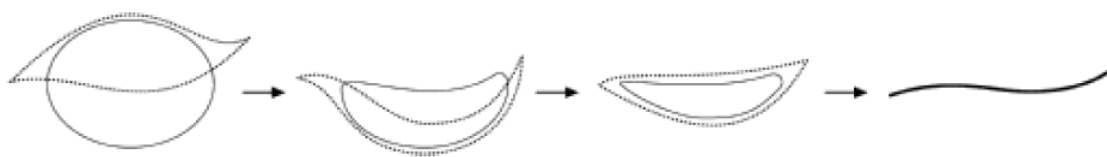


Fig. 4.42

Operationstekniske overvejelser til hudbesparende mastektomi/nipple saving mastectomy (NSM)

I lighed med vanlig mastektomi fridissikeres kirtelvævet fra den overliggende hud i niveau med den subkutane fascie. Såfremt de maligne forandringer infiltrerer det subkutane væv skal dette medtages i præparatet. Bevæger man sig i planet langs den subkutane fascie, vil langt størstedelen af kirtelvævet blive fjernet. For at opnå det bedste kosmetiske resultat er det vigtigt at bevare så meget som muligt af det subkutane fedtvæv. Dette vil endvidere sikre optimal blodforsyning, idet hudlapperens blodforsyning efterlades ubeskadiget. Det er endvidere vigtigt at forsøge at bevare de perforanter som forsyner hudlapperne såfremt det kan lade sig gøre i forhold til fjernelse af brystkirtlen. Den superficielle del af brystet er hovedsageligt forsynet af perforanter fra a. mammaria interna og a. thoracica lateralis (Jesinger, 2014). Ofte kan især perforanterne fra a. mammaria interna skånes.

Dissektionen skal foretages på skånsom vis, uden unødigt træk på vævet og under hensyntagen til hudens blodforsyning. En sådan atraumatisk teknik vil reducere vævsskade og dermed også efterfølgende vævsdød og infektion.

Bevarelse af brystvorteområdet

NSM er en variant af SSM, idet undersiden af papil -areola komplekset kan betragtes som en superficiel resektionsrand på samme måde som hudlapperne.

Kirurgisk optegning præoperativt foretages af brystkirurg og plastikkirurg i fællesskab. Incisionen skal sikre optimal adgang til sufficient fjernelse af brystvævet og samtidig bevarelse af vaskulariteten af hudlapperne og papil-areola komplekset.

Der må tages hensyn til cicatricer efter tidligere kirurgi i brystet, idet dette har betydning for blodforsyningen. Adskillige incisionslinier er foreslået. De hyppigst brugte er i den laterale del af inframammærfuren og lateralt for papil-areola komplekset.

Vaskularitet af papil-areola komplekset kan påvirkes negativt ved incision nær dette, og er fundet sikrere ved anvendelse af inframammær adgang.

En metaanalyse (N=10.143) fandt at samlet risiko for papilnekrose var 5,9% (Headon et al., 2016). Derudover har Munhoz et al., 2013 vist at risikoen for papilnekrose også er afhængig af fedme, hypertrofiske bryster og hypertension (Munhoz et al., 2013).

NSM forudsætter en vis billeddiagnostisk og klinisk minimumsafstand fra de maligne forandringer til papillen. En eksakt minimumsafstand kan ikke angives med sikkerhed, men hvis klinik, mammograf eller MR mammografi tyder på infiltration af papillen, er NSM kontraindiceret.

For at undgå at efterlade papillen med okkult malign infiltration, rømmes papillen for så meget dukalt væv som muligt under hensyntagen til blodforsyningen. Derudover kan der gøres peroperativ histologisk undersøgelse (frysemikroskopi) af det retropapillære væv og umiddelbar fjernelse af papillen ved malignt fund.

Perioperativ histologisk undersøgelse er dog usikker ved DCIS, hvorfor man kan vælge at efterlade papil-areolakomplekset og vente til resultatet af den endelige histologiske undersøgelse foreligger. Dette kræver at mastektomipræparatet trådmakeres svarende til papillens beliggenhed, således at patologen har mulighed for at undersøge dette område specifikt. Papillen kan ved positivt fund fjernes på et senere tidspunkt.

Ved et eventuelt lokalrecidiv i papillen vil den kirurgiske behandling være excision af papil/areola. Patienten bør være informeret om risiko for efterladelse af væv og de kirurgiske aspekter af dette

Formålet:

- Er at bevare det naturlige papil-areola kompleks for et bedre kosmetisk resultat.

Ulemper:

- Efterladelse af en mindre del duktalt væv i papillen. Der er risiko for efterfølgende recidiv/cancer i dette. (onkologisk sikkerhed se andet afsnit)
- Da areola-huden ofte er tynd og så meget som muligt af kirtelvævet skal medtages i præparatet, vil dette medføre risiko for kompromitteret blodforsyning og papilnekrose.
- Tab af sensibilitet i papil-areola, idet nerverne overskæres ved mastektomi (van Verschuer et al., 2016).

Kontraindikation for papil-areola besparende mastektomi kan deles op i absolutte og relative jf. anbefaling 16.

Rekonstruktionstekniske overvejelser

Rekonstruktionsmetoden afhænger af, om der er behov for korrektion af hud. Dette afgøres af

- brystets volumen
- graden af ptose
- papil-areolakompleksets placering på thoraxvæggen
- om der kan tilbydes papilareolabesparende mastektomi
- kvindens ønske om bryststørrelse efter rekonstruktion
- forhold som kan nedsætte perfusionen i huden (hos patienten, som følge af kirurgien, som følge af tumorlokalisering mv.)

Man kan opstille 3 scenarier. Der vil være behov for rekonstruktion af brystets fylde og:

A: Intet behov for tilførsel/rekonstruktion af hud

B: Behov for tilførsel/rekonstruktion af hud

C: Reduktion af hud

B: I de tilfælde, hvor der er behov for rekonstruktion/tilførsel af hud udover rekonstruktion af volumen, kan følgende metoder anvendes:

- implantation af brystekspander eller blivende implantat (evt. i kombination med syntetisk mesh/acellulær dermal matrix) OG lapplastik eller lapplastik alene
 - lokal/stilket lap (ofte i kombination med implantat/ekspander)
 - Lateral fasciokutan lap (Gøteborg-lap)

- LICAP (lateral intercostal artery perforator)
- LD-lap (latissimus dorsi-lap)
- Muskelbesparende LD-lap / TAP-lap (thoracodorsal artery perforator flap)
- Stillet TRAM lap
- Fri lap (offtest TRAM/DIEP lap)

A: I de tilfælde, hvor "hudlomme" størrelse og form er passende, og der ikke er problemer med vaskulariteten, er der udelukkende behov for rekonstruktion af volumen. Her kan følgende metoder anvendes:

- implantation af blivende implantat (evt. ekspander), evt. i kombination med syntetisk mesh / acellulær dermal matrix ELLER
- lapplastik
 - Mikrovaskulær lap
 - Stillet lap

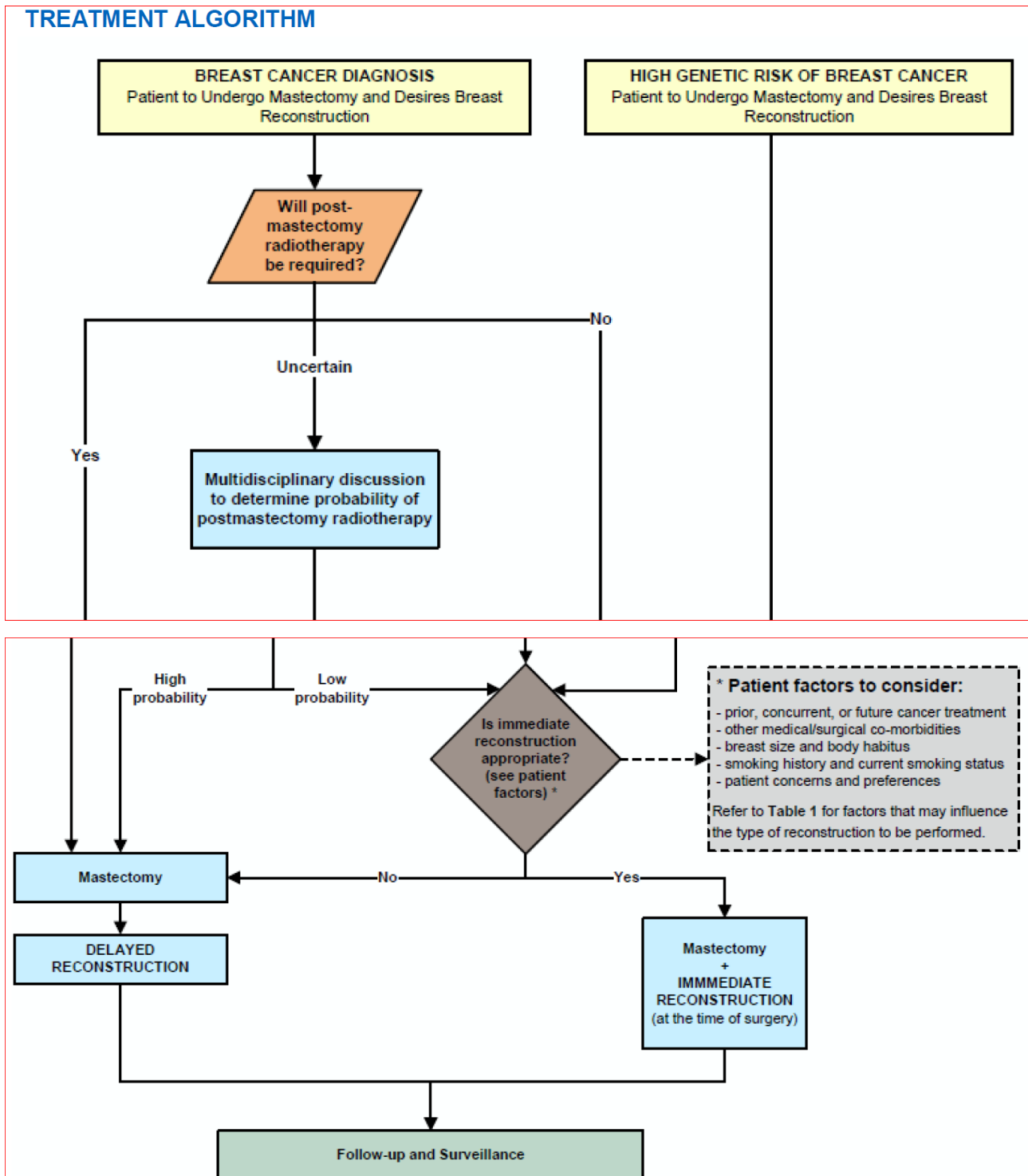
C: I de tilfælde, hvor der er behov for hudreduktion med samtidig rekonstruktion af volumen, kan følgende metoder anvendes (evt. i kombination med frit papil-areolatransplantat):

- implantation af blivende implantat/ekspander, i kombination med shavet fedt-dermis-lap fra nedre pol
- hudreduktion og implantation af blivende protese i kombination med syntetisk mesh / acellulær dermal matrix
- lapplastik
 - Mikrovaskulære lapper
 - I særlige tilfælde kan lokale lapper anvendes

Der findes ingen studier, som favoriserer en autolog rekonstruktionstype frem for en anden og patienterne bør præsenteres for samtlige autologe muligheder, inklusive fedttransplantation i tillæg til lapplastik.

I 2017 publiceredes i Plastic and Reconstructive Surgery en evidensbaseret guideline, hvori de forskellige abdominalt-baserede lap-typer gennemgås (Lee BT, PRS 2017; 140:651eff) og konkluderer følgende: *Selvom teoretisk overlegenhed skulle eksistere for en lap-type, tilbagestår dette at blive vist i litteraturen og metodologisk robuste studier savnes.*

TREATMENT ALGORITHM



8. Om denne kliniske retningslinje

Denne kliniske retningslinje er udarbejdet i et samarbejde mellem Danske Multidisciplinære Cancer Grupper (DMCG.dk) og Regionernes Kliniske Kvalitetsudviklingsprogram (RKKP). Indsatsen med retningslinjer er forstærket i forbindelse med Kræftplan IV og har til formål at understøtte en evidensbaseret kræftindsats af høj og ensartet kvalitet i Danmark. Det faglige indhold er udformet og godkendt af den for sygdommen relevante DMCG. Sekretariatet for Kliniske Retningslinjer på Kræftområdet har foretaget en administrativ godkendelse af indholdet. Yderligere information om kliniske retningslinjer på kræftområdet kan findes på:

www.dmcg.dk/kliniske-retningslinjer

Retningslinjen er målrettet klinisk arbejdende sundhedsprofessionelle i det danske sundhedsvæsen og indeholder systematisk udarbejdede udsagn, der kan bruges som beslutningsstøtte af fagpersoner og patienter, når de skal træffe beslutning om passende og korrekt sundhedsfaglig ydelse i specifikke kliniske situationer.

De kliniske retningslinjer på kræftområdet har karakter af faglig rådgivning. Retningslinjerne er ikke juridisk bindende, og det vil altid være det faglige skøn i den konkrete kliniske situation, der er afgørende for beslutningen om passende og korrekt sundhedsfaglig ydelse. Der er ingen garanti for et succesfuldt behandlingsresultat, selvom sundhedspersoner følger anbefalingerne. I visse tilfælde kan en behandlingsmetode med lavere evidensstyrke være at foretrække, fordi den passer bedre til patientens situation.

Retningslinjen indeholder, udover de centrale anbefalinger (kapitel 1), en beskrivelse af grundlaget for anbefalingerne – herunder den tilgrundliggende evidens (kapitel 3+4). Anbefalinger mærket A er stærkest, Anbefalinger mærket D er svagest. Yderligere information om styrke- og evidensvurderingen, der er udarbejdet efter "Oxford Centre for Evidence-Based Medicine Levels of Evidence and Grades of Recommendations", findes her: http://www.dmcg.dk/siteassets/kliniske-retningslinjer---skabeloner-og-vejledninger/oxford-levels-of-evidence-2009_dansk.pdf

Generelle oplysninger om bl.a. patientpopulationen (kapitel 2) og retningslinjens tilblivelse (kapitel 5) er også beskrevet i retningslinjen. Se indholdsfortegnelsen for sidehenvielse til de ønskede kapitler.

For information om Sundhedsstyrelsens kræftpakker – beskrivelse af hele standardpatientforløbet med angivelse af krav til tidspunkter og indhold – se for det relevante sygdomsområde: <https://www.sst.dk/>

Denne retningslinje er udarbejdet med økonomisk støtte fra Sundhedsstyrelsen (Kræftplan IV) og RKKP.