



Hepatocellulært Carcinom

– Udredning og behandling af primær levercancer

Version 2.0

GODKENDT

Faglig godkendelse

1. marts 2023 (DLGCG)

Administrativ godkendelse

26. april 2023 (Sekretariatet for Kliniske Retningslinjer på Kræftområdet)

REVISION

Planlagt: 1. juni 2024

INDEKSERING

DLGCG, Hepatocellulært carcinom, levercancer, udredning og behandling

Indholdsfortegnelse

Nyt siden sidst (ændringslog).....	3
1. Anbefalinger (Quick guide).....	4
Screening	4
Diagnostik.....	4
Leverresektion.....	5
Levertransplantation	5
Ablation	5
Strålebehandling.....	6
Non-kurativ behandling.....	6
Systemisk behandling.....	6
HCC hos børn og unge.....	7
Flow chart for behandling	8
2. Introduktion	9
3. Grundlag	10
Screening	10
Diagnostik.....	11
Leverresektion	18
Levertransplantation	20
Ablation	22
Strålebehandling.....	23
Non-kurativ behandling.....	24
Systemisk behandling.....	26
HCC hos børn og unge.....	28
4. Referencer	30
5. Metode	37
6. Monitorering	39
7. Bilag	40
8. Om denne kliniske retningslinje.....	45

Nyt siden sidst (ændringslog)

Nyt siden version 1.1

Retningslinjeafsnit	Beskrivelse af ændring
Anbefalinger	<p><u>Dele af anbefaling 1 ændret fra:</u></p> <p>Patienter med kronisk viral hepatitis B og C, og påvist cirrose anbefales screenet for HCC.....</p> <p>til</p> <p>Patienter med kronisk viral hepatitis B og C, og påvist cirrose samt patienter der har cirrose og eradikeret for hepatitis C anbefales screenet for HCC....</p> <p><u>Anbefaling 28-30 er ændret fra:</u></p> <p>28. Sorafenib anbefales som førstelinje systemisk behandling til patienter med bevaret leverfunktion sv.t. Child Pugh A og i god almentilstand, hvor resektion, transplantation, ablation eller TACE ikke kan udføres eller ikke forventes at have effekt. Hos patienter med Child Pugh B7 og PS 0 kan sorafenib i enkelte tilfælde anvendes (A)</p> <p>29. Regorafenib har dokumenteret effekt i 2.linje hos patienter med bevaret leverfunktion sv.t. Child Pugh A, som har tolereret sorafenib og progredieret herefter (A)</p> <p>30. Lenvatinib kan anvendes som alternativ til sorafenib i første linie (A)</p> <p>til</p> <p>28. Atezolizumab og Bevacizumab anbefales som førstelinje systemisk behandling til patienter med bevaret leverfunktion og i god almentilstand, hvor resektion, transplantation, ablation eller TACE/SIRT ikke kan udføres eller ikke forventes at have effekt eller til patienter med ekstra hepatisk sygdom (A)</p> <p>29. Sorafenib eller Lenvatinib kan anvendes som alternativ til Atezolizumab og Bevacizumab i første linie (A)</p> <p>30. Sorafenib og Regorafenib kan anvendes 2. og 3. linje hos patienter med bevaret leverfunktion (C)</p>
Referencer	Der er tilføjet en referencer.

1. Anbefalinger (Quick guide)

Screening

1. **Patienter med kronisk viral hepatitis B og C, og påvist cirrose samt patienter der har cirrose og eradikeret for hepatitis C anbefales screenet for HCC. Visse patienter med hepatitis B uden cirrose anbefales også screenet. Patienter med alkoholisk cirrose anbefales alene screenet som led i kontrolleret undersøgelse (A)**
2. **Screening af risikogrupper for HCC bør foretages med UL-scanning (B)**
3. **Risikogrupper for HCC bør screenes med UL-scanning hver 6. måned (C)**

Diagnostik

4. **Noduli mindre end 1 cm fundet på ultralydsscanning af en cirrotisk lever, bør følges med ultralydsscanning med intervaller fra 4 – 6 måneder. Hvis der ikke er påvist nogen vækst over en periode på op til 2 år kan man overgå til rutine overvågning (C)**
5. **Noduli større end 1 cm fundet ved billeddiagnostik af en cirrotisk lever bør undersøges med enten en 3-faset CT-skanning eller en dynamisk kontrastforstærket MR. Hvis udseendet af læsionerne er typisk for HCC kan diagnosen HCC stilles. Hvis de billeddiagnostiske fund ikke er karakteristiske, skal der udføres en anden kontrastforstærket undersøgelse med en anden billeddiagnostisk modalitet (MR/CT/ eller kontrastforstærket ultralyd i ekspert-centre) eller der skal udføres en grovnålsbiopsi fra læsionen se algoritme ovenfor) (B)**
6. **Biopsier af mindre læsioner skal evalueres af ekspertpatologer. Væv, som ikke er oplagt HCC kan farves med immunhistokemiske markører inkluderende CD 34, retikulín, glypican 3, HSP-70, og glutaminsyntetase, for at forbedre den diagnostiske nøjagtighed (C)**
7. **Hvis biopsien ikke kan bekræfte diagnosen HCC skal læsionen følges med billeddiagnostik med 3-6 måneders intervaller indtil noduli forsvinder, vokser eller udviser diagnostiske karakteristika for HCC. Hvis læsionen vokser, men forbliver atypisk for HCC må man gentage biopsi. Hvis læsionen vedvarende er uændret skal kontrolperioden afstemmes efter patientens grundsygdom og alder (C)**

8. Diagnosen HCC stilles altid med biopsi hos patienter uden cirrose (C)

Leverresektion

9. Leverresektion er en potentielt kurativ behandling af solitært eller multifokalt HCC, hvor der ikke er ekstrahepatisk spredning, leverfunktionen er god og R0-resection kan udføres med efterladelse af tilstrækkeligt levervæv til at opretholde en normal leverfunktion (B)
10. Adjuverende kemoterapi efter radikal leverresektion er ikke indiceret.
11. Der skal udføres kontrol med CT eller MR-undersøgelser 3,6,9,12,18,24, 36, 48 og 60 mdr. efter behandlingen.

Levertransplantation

12. Patienter med HCC i cirrotisk lever og leverfunktion forenelig med Child Pugh B og C bør vurderes mhp. levertransplantation, hvis Milano-kriterierne er opfyldt (B)
13. Milano-kriterierne anvendes ikke hos ikke-cirrotiske patienter med HCC. Er tumorerne ikke resektable og patienten uden ekstrahepatisk spredning, bør patienten vurderes mhp. levertransplantation (C)
14. Efter succesfuld downstaging (ablation/TACE/SIRT) som har medført at patienten opfylder Milano-kriterierne, bør patienten henvises til vurdering mhp. levertransplantation (C). Ved recidiv efter lokalbehandling med resektion eller ablation bør patienten vurderes mhp levertransplantation uanset Child Pugh Score (C)
15. Patienter, der er levertransplanteret kontrolleres for recidiv ved leverspecifik thoraco-abdominal CT eller MR-undersøgelser 3, 6, 9, 12, 18, 24, 36, 48 og 60 mdr. Hver 3. måned måles alfa-føtoprotein (C)
16. Recidiv af HCC efter levertransplantation behandles efter sædvanlige retningslinjer, dog kommer re-transplantation ikke på tale (C)
17. Adjuverende kemoterapi efter levertransplantation er ikke indiceret (C)

Ablation

18. Perkutan ablation bør tilbydes patienter med tidlig HCC i cirrotisk lever som førstelinjebehandling (BCLC-stadie 0 og A, højst tre tumorer < 3 cm) (A)

19. Laparoskopisk eller åben ablation bør tilbydes ovenstående patienter hvis perkutan adgang ikke er mulig (C)
20. Kombinationsbehandling af RFA og TACE kan tilbydes patienter med tumorer mellem 3 og 5 cm (A)
21. Adjuverende systemisk behandling efter radikal resektion eller ablation er ikke indiceret (C)
22. Der skal udføres kontrol med CT eller MR-undersøgelser 4-6 uger efter behandlingen, og derefter kontrol med CT eller MR-skanning 3, 6, 9, 12, 18, 24, 36, 48 og 60 mdr. efter behandlingen (C)

Strålebehandling

23. SBRT er en kurativt intenderet behandling med begrænset toksicitet, som aktuelt kan overvejes i situationer hvor man hverken kan behandle med ablation eller resektion (C)

Non-kurativ behandling

24. Kemoembolisering rekommanderes som førstelinje ikke-kurativ terapi for BCLC intermediate B klasse patienter (Child Pugh score ≤ 7 med performanscore 0-1. TACE kan også anvendes som downstaging (A)
25. Adjuverende behandling efter TACE er ikke indiceret (A)
26. Radioembolisering (selektiv intern radioterapi (SIRT)) er en non-kurativ lokalbehandling med begrænset toksicitet, som aktuelt kan overvejes i situationer hvor det ikke er muligt at foretage kemoembolisering (C)
27. Radioembolisering (SIRT) kan også overvejes som downstaging mhp at opnå resektabilitet eller Milano kriterier til transplantation (C)

Systemisk behandling

28. Atezolizumab og Bevacizumab anbefales som førstelinje systemisk behandling til patienter med bevaret leverfunktion og i god almentilstand, hvor resektion, transplantation, ablation eller TACE/SIRT ikke kan udføres eller ikke forventes at have effekt eller til patienter med ekstra hepatisk sygdom (A)

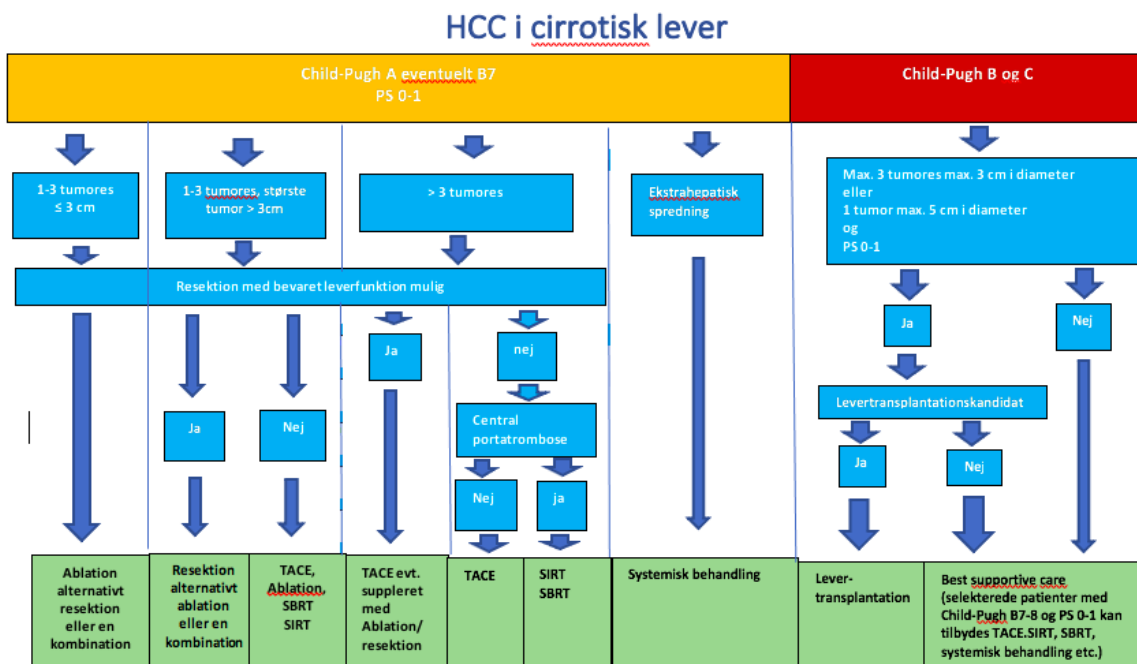
29. Sorafenib eller Lenvatinib kan anvendes som alternativ til Atezolizumab og Bevacizumab i første linie (A)
30. Sorafenib, Regorafenib og Lenvatinib kan anvendes i 2. og 3. linje hos patienter med bevaret leverfunktion (C)

HCC hos børn og unge

31. HCC hos børn og unge. Ved mistanke om HCC i aldersgruppen 0-18 skal der henvises til Rigshospitalets afdeling for Børneonkologi eller Børneonkologisk Afdeling, Aarhus Universitetshospital. Biopsi fra tumor skal udføres (C)
32. Hvis radikal tumorfjernelse er mulig, skal der gennemføres primær operation. Herefter skal patienterne have kemoterapi iht. højrisiko hepatoblastom protokollen til og med dag 85 (dvs. 4 serier CDDP og 3 CARBO/DOXO) (C)
33. Hvis radikal tumorfjernelse ikke er mulig, og/eller hvis metastaser er til stede, skal børnene behandles iht. det intensive program, som er udarbejdet for højrisiko hepatoblastom. Tumorrespons skal monitoreres omhyggeligt, og i tilfælde af stabil eller progressiv sygdom skal anden behandling overvejes på et tidligt tidspunkt (C)

Flow chart for behandling

Figur 1 - DLGCGs behandlingsalgoritme for HCC i cirrotisk lever. Algoritmen er stort set identisk med BCLCs, men adskiller sig ved at den giver mulighed for resektion af store tumores i selekterede tilfælde



2. Introduktion

I Danmark er incidensen af hepatocellulært carcinom (HCC) ca. 450 per år, med let stigende tendens, mest udtalt for mænd >60 år (1). HCC optræder i 70-80% af tilfældene i en cirrotisk lever.

Formål

Det overordnede formål med retningslinjen er at understøtte en evidensbaseret kræftindsats af høj og ensartet kvalitet på tværs af Danmark.

Patientgruppe

Den hyppigste årsag til cirrose (ca. 65%) i Danmark er alkoholoverforbrug(2). Incidens og prævalens af cirrose er relativt stabil, men de underliggende årsager ændrer sig i disse år, da alkoholbetinget cirrose og Hep B + C falder, mens fedtbetinget cirrose har en stigende tendens.

Diagnostik og behandling af HCC involverer læger fra forskellige specialer, inkluderende intern medicinere med hepatologisk ekspertfunktion (i det følgende kaldt hepatolog), HPB-kirurger/transplantationskirurger, onkologer, radiologer, interventionelle radiologer og patologer. Eftersom HCC oftest er ledsaget af en underliggende kronisk leversygdom, vil behandlingen af HCC være mere kompliceret, end man ser ved andre maligne sygdomme, som i de tidlige stadier sjældent kompromitterer vitale livsfunktioner. Hepatologen er derfor den centrale figur omkring håndteringen af disse patienter. Til enhver tid skal hepatologen kunne bedømme leverfunktion og på baggrund af dette vurdere, hvilket behandlingstiltag patienten bedst vil kunne tåle. Hepatologen skal være ansvarlig for behandlingen af leversygdommen både før, under og efter cancerterapien.

Målgruppe for brug af retningslinjen

Denne retningslinje skal primært understøtte det kliniske arbejde og udviklingen af den kliniske kvalitet, hvorfor den primære målgruppe er klinisk arbejdende sundhedsprofessionelle i det danske sundhedsvæsen.

3. Grundlag

Screening

1. **Patienter med kronisk viral hepatitis B og C, og påvist cirrose samt patienter der har cirrose og eradikeret for hepatitis C anbefales screenet for HCC. Visse patienter med hepatitis B uden cirrose anbefales også screenet. Patienter med alkoholisk cirrose anbefales alene screenet som led i kontrolleret undersøgelse (A)**
2. **Screening af risikogrupper for HCC bør foretages med UL-scanning (B)**
3. **Risikogrupper for HCC bør screenes med UL-scanning hver 6. måned (C)**

Litteratur og evidensgennemgang

Screening for HCC

Screening for HCC skal tilbydes som led i et program eller proces i hvilken screeningtests og tærskelniveauer er standardiseret og med indbygget kvalitetskontrol. Screening involverer beslutningen om ved hvilket niveau risikoen for HCC er tilstrækkelig høj til at udløse screening, hvilken screeningstest der skal udføres, og hvor ofte den skal udføres. Endelig skal det besluttes, hvilken handling en abnorm screeningstest skal udløse. Indtil for ganske nylig har screening for HCC været vidt udbredt, trods manglen på evidens for den gavnlige effekt af screeningsproceduren. Specielt er der ikke data der kan godtgøre screening i den danske population af cirrose patienter, hvor alkohol er den væsentligste årsag til udvikling af cirrose

Der foreligger danske guidelines for screening af HCC hos patienter med kronisk viral hepatitis udarbejdet med deltagelse af repræsentanter fra Dansk Selskab for Gastroenterologi & Hepatologi og Dansk Selskab for Infektionsmedicin (3).

For patienter med kronisk hepatitis B og C anbefaler disse guidelines ud fra internationale rekommandationer at screene følgende grupper:

Kronisk hepatitis B: Risikoen for udvikling af hepatocellulært carcinom (HCC) hos patienter med kronisk hepatitis B og cirrose over en 5 års periode er omkring 7%. Da visse grupper af patienter med kronisk hepatitis B har øget forekomst af hepatocellulært carcinom (HCC), også uden at have udviklet cirrose, bør man hos patienter med familiær ophobning af HCC, asiatiske patienter over 40-50 år, og afrikanske patienter over 20-25 år udføre screening for HCC.

Kronisk hepatitis C og cirrose: Disse patienter screenes for HCC også efter vellykket behandling for hepatitis C:

For patienter med alkoholbetinget levercirrose er der ikke evidens for screening for HCC, og samme er gældende for cirrose på baggrund af autoimmune (AIH, PBC, PSC) og metabolisk leversygdom

(hæmokromatose, alfa-1-antitrypsin, Wilson). Der er ikke evidens for screening af NASH-patienter for nuværende (4).

Screeningsmetode

Af de tilgængelige undersøgelser der anvendes til at screene for HCC har måling af tumormarkøren Alfaføtoprotein (AFP) vist sig utilstrækkelig som screeningsmetode. UL-skanning kan anvendes til screening for HCC med sensitivitet på 78-90% og med 93% specificitet (5-12).

Screeningsinterval

De fleste studier har anvendt 6 måneders intervaller mellem kontrollerne, der findes ikke randomiserede studier, der har fastlagt det optimale screeningsinterval.

Patientværdier og – præferencer

Ej anført.

Rationale

Ej anført.

Bemærkninger og overvejelser

Ej anført.

Diagnostik

- 4. Noduli mindre end 1 cm fundet på ultralydsscanning af en cirrotisk lever, bør følges med ultralydsscanning med intervaller fra 3 – 6 måneder. Hvis der ikke er påvist nogen vækst over en periode på op til 2 år kan man overgå til rutine overvågning (C)**
- 5. Noduli større end 1 cm fundet ved billeddiagnostik af en cirrotisk lever bør undersøges med enten en 3-faset CT-skanning eller en dynamisk kontrastforstærket MR. Hvis udseendet af læsionerne er typisk for HCC kan diagnosen HCC stilles. Hvis de billeddiagnostiske fund ikke er karakteristiske, skal der udføres en anden kontrastforstærket undersøgelse med en anden billeddiagnostisk modalitet (MR/CT/ kontrastforstærket ultralyd i ekspert-centre) eller der skal udføres en grovnålsbiopsi fra læsionen se algoritme ovenfor) (B)**
- 6. Biopsier af mindre læsioner skal evalueres af ekspertpatologer. Væv, som ikke er oplagt HCC kan farves med immunhistokemiske markører inkluderende CD 34, retikulin, glypican 3, HSP-70, og glutaminsyntetase, for at forbedre den diagnostiske nøjagtighed (C)**

7. Hvis biopsien ikke kan bekræfte diagnosen HCC skal læsionen følges med billeddiagnostik med 3-6 måneders intervaller indtil noduli forsvinder, vokser eller udviser diagnostiske karakteristika for HCC. Hvis læsionen vokser, men forbliver atypisk for HCC må man gentage biopsi. Hvis læsionen vedvarende er uændret skal kontrolperioden afstemmes efter patientens grundsygdom og alder (C)
8. Diagnosen HCC stilles altid med biopsi hos patienter uden cirrose (C)

Litteratur og evidensgennemgang

Diagnostik af HCC

Undersøgelser som bruges til at diagnosticere HCC inkluderer billeddiagnostik og evt. biopsi. CT-skanning eller MR-skanning er altid nødvendig for at afgøre stadiet.

Radiologisk diagnose af HCC hos patienter med levercirrose

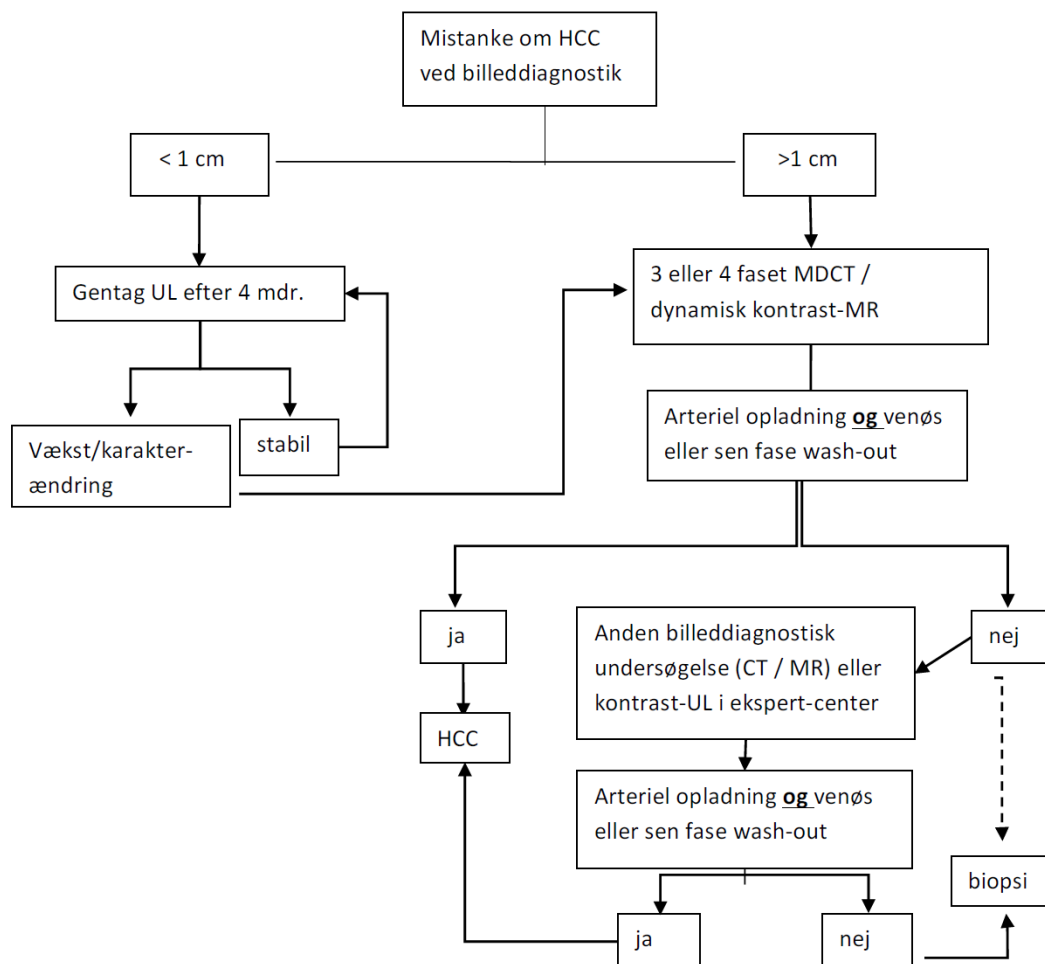
HCC kan diagnosticeres med MR med ekstracellulær gadoliniumkontrast og/eller CT-skanning uden behov for biopsi, hvis de typiske radiologiske kriterier for HCC er opfyldt, dvs at der ses kontrastoplading i sen arteriel kontrastfase og udvaskning (washout) i venefase og/eller sen fase (13-17). Hvis fundet er ukarakteristisk både ved CT- og MR-skanning, kan suppleres med kontrast UL-skanning i ekspert-centre eller overvejes biopsi eller kontrolforløb (se figur 1). Diagnosen kræver en kontrastforstærket, dynamisk undersøgelse i sen arteriefase, portovenøs fase og sen (interstitiel) fase. De mest sensitive kontrastfaser er arteriefase og sen fase (18), men den portovenøse fase er nødvendig for vurdering af resektabilitet og evt. venetrombose. Ved CT og i endnu højere grad ved MR kan findes andre tegn, der understøtter diagnosen HCC: Kapseldannelse, coronaoplading, fedtindhold i tumor, højt T2 signal, diffusionsrestriktion eller manglende optag af leverspecifik kontrast. Disse tegn er ikke lige så specifikke som den typiske kontrastprofil og indgår ikke i den diagnostiske algoritme (19-22).

Når kontrastforstærket ultralyd ikke indgår som primær modalitet i algoritmen skyldes det, at intrahepatisk kolangiocarcinom, som også optræder med større frekvens hos cirrose-patienter, kan fejlvurderes som HCC pga. "washout" ved kontrast-ultralyd – i modsætning til CT og MR, hvor kolangiocarcinomer ikke har "washout"(23, 24). Et nyt, prospektivt multicenter studie af cirrosepatienter med HCC-noduli på 1 til 3 cm, som sammenligner CT, MR og kontrast-ultralyd finder dog en meget høj specificitet, når kontrast-ultralyd anvendes som supplement til inkonklusiv CT eller MR. Den kombination, som giver den højeste diagnostiske sikkerhed er MR efterfulgt af kontrast-ultralyd (25).

Da den radiologiske diagnose er så vigtig, er det essentielt, at undersøgelsen udføres korrekt. De undersøgende radiologer skal optimere de anvendte protokoller efter det tilgængelige udstyr (se anbefalede CT og MR-protokoller, Appendix 1 og 2).

De aktuelle rekommandationer for diagnosen af HCC er angivet i figur 1. For noduli < 1 cm er detaljeret undersøgelse ikke nødvendig fordi de fleste af disse vil være cirrotiske regenerations noduli frem for HCC. Follow-up med 3-4 måneders intervaller anbefales imidlertid med anvendelse af den samme modalitet som først dokumenterede tilstedeværelsen af noduli. For læsioner > 1 cm i diameter bør multidetektor CT-scanning eller dynamisk MR udføres.

Figur 2. Algoritme for undersøgelse af små noduli, fundet ved screening eller anden billeddiagnostik hos patienter med risiko for HCC i cirrotisk lever (MDCT = multidetektor CT-scanning).



Diagnose af HCC hos patienter uden levercirrose

I en normal lever uden cirrose er sandsynligheden for HCC meget lavere og de anførte guidelines kan ikke anvendes i disse tilfælde. I den normale lever kan hypervaskulære processer med venøst "washout" repræsentere metastaser fra velvaskulariserede primærtumorer, såsom mammacarcinom, renalcellecarcinom eller neuroendokrine tumorer. Hvis der ikke er en kendt primærtumor med samme vaskulære profil, er det nødvendigt med histologisk biopsi for at stille en eksakt diagnose.

Nuklear-medicinsk diagnose af HCC

Intrahepatisk HCC. PET-skanning med glukose-sporstoffet FDG er kun positiv hos omkring 2/3 af patienterne, afhængig af differentieringsgraden. Nye mere specifikke sporstoffer er på vej, men FDG-PET er endnu ikke indiceret til klinisk brug i dag (26).

Extrahepatisk HCC. PET/CT med galaktose-sporstoffet FDGal ser ud til, i små studier, at kunne påvise hidtil ukendte ekstrahepatiske HCC-metastaser hos 12% af patienter, hvor der var planlagt locoregional behandling af intrahepatisk HCC (27).

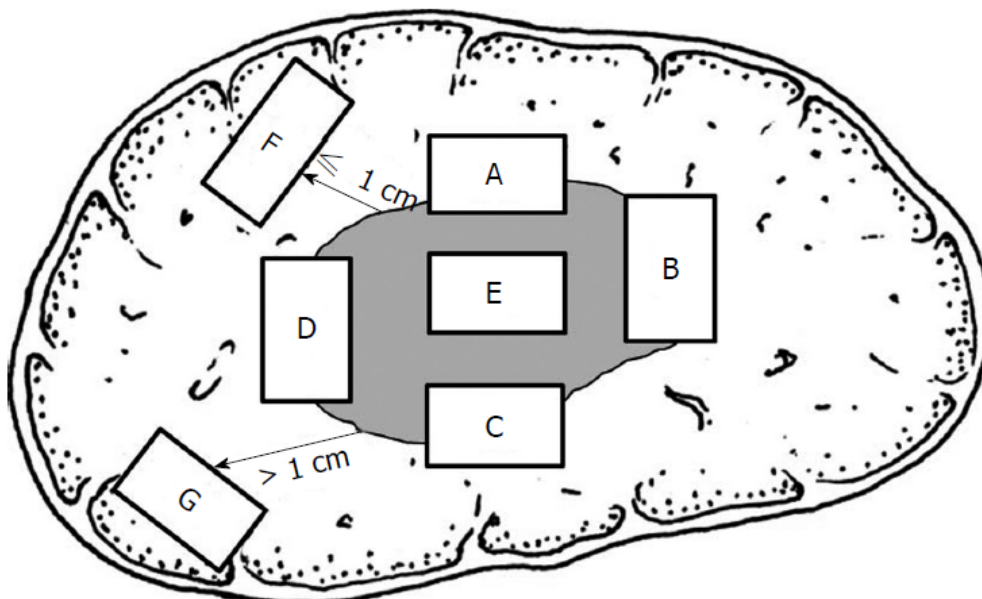
Diagnose - patologi

De histologiske undersøgelser i forbindelse med diagnostik af hepatocellulært karcinom omfatter resektater og biopsier. Disse håndteres forskelligt, idet den makroskopiske undersøgelse af resektater kræver standardiseret udtagning af væv til histologisk analyse, mens håndtering af biopsien indebærer, at alt væv er indstøbt.

Makroskopi

Udtagning af væv ved makroskopisk undersøgelse af leverresektater med hepatocellulært karcinom anbefales at følge nedenstående:

Figur 3. Skema til udtagning af væv fra leverresektat med tumor



Der udtages væv i henhold til internationale guidelines (28), se figur 1. Disse adresserer differentieringsgrad, mikrovaskulær invasion (MVI), satellitose, dysplastiske foci, resektionsforhold og baggrundslevervæv. Således udtages minimum 8 snit: Et centralt tumorsnit (E), flere hvis tumor er heterogen, 4 tumorsnit med overgang til ikke-tumorafficeret lever (A-D), og to tumorsnit fra ikke-tumorafficeret levervæv (F-G) henholdsvis 1 cm og > 1 cm fra tumor. Derudover snit fra resektionsflade vinkelret på tumor, hvis det kan være i et snit eller tangentielt

tættest på tumor, hvis det ikke kan være i et snit. Hvis tumor ligger kapselnært endvidere snit med relation hertil. Endelig snit fra karstrukturer i resektionsfladen. A-D gentages ved flere tumorer.

Mikroskopi

En patologirapport ved mikroskopi af resektater med HCC bør indeholde følgende elementer som minimum sammenfattet af internationale guidelines (28-31):

1. tumortype (samt eventuelt differentieringsgrad i henhold til WHO eller gradering ad modum Steiner)
2. afstand til resektionsrande herunder galdegange og karstrukturer
3. kapselinvasion
4. karinvasion
5. tumorstørrelse og antal herunder satellitose*
6. effekt af ablativ eller neoadjuvant behandling, angives som estimeret procentdel af vitalt tumorvæv
7. lymfeknudeinvolvering, hvis muligt
8. baggrundslever herunder præmaligne forandringer

* Satellitose kan defineres som mikroskopiske noduli af hepatocellulært carcinom adskilt fra tumor af et interval af ikke-tumor bærende leverparenchym (32) og er en negativ prognostisk markør (33). Det skal dog understreges, at definitionen af satellitose er meget varierende og mangelfuld i litteraturen selv i de prognostiske studier.

Tidlig HCC

Identifikation af stadig mindre HCC og dysplastiske noduli (low grade dysplastisk nodulus (LGDN) og high grade dysplastisk nodulus (HGDN)) i en cirrotisk lever vanskeliggør adskillelse af maligne fra præmaligne noduli både radiologisk og histologisk.

Man skelner imellem meget tidlig HCC og små fremskredne HCC (34, 35). Tidlig HCC, som defineret af japanske patologer, er < 2 cm og generelt hypovaskulære og har dårligt definerede margener (36). Således har tumor en uregelmæssig afgrænsning på ultralyd og kan være hypovaskulær på CT-scanning (24). Der kan være invasion af portalrummene, men karinvasion ses ikke. I Barcelona-klinikkens levercancer stadie inddeling kaldes disse læsioner "very early HCC". De patologiske HCC-læsioner er blevet defineret i resecerede præparater, og derfor er naturhistorien af disse læsioner ukendt. Samtidig tilstedeværelse af små foci af typisk HCC i disse resektater tyder på, at disse læsioner er forstadier til typiske HCC-læsioner (34, 35, 37). Hyppigheden hvormed disse læsioner udvikler sig til typisk HCC, er ukendt. I kontrast hertil har "fremskredne" HCC veldefinerede rande på ultralyd og udviser de typiske karakteristisk for HCC histologisk og billeddiagnostisk (24, 37). Der findes formentlig et kontinuum mellem HGDN og HCC snarere end 2 distinkte stadier.

Patienter med levernoduli, som har en ikke-specifik vaskulær profil og en negativ biopsi, skal fortsætte med tæt follow-up. Der er ingen data, som angiver den optimale follow-up taktik på dette punkt, men at gentage biopsi eller follow-up CT/MR for at påvise yderligere vækst skal overvejes. Der er data som indikerer, at jo mindre læsionen er, des mindre sandsynlighed er der for mikroskopisk vaskulær invasion (36). Desuden er mindre læsioner mere sandsynligt associeret med behandling, som vil være kurativ (23, 38). Det er derfor vigtigt, at stille diagnosen HCC så tidligt som muligt. Det er imidlertid lige så vigtigt ikke at udføre invasiv behandling på

læsioner, som ikke har et malignt potentiale, og som kan regrediere. Dette er en fin distinktion, som ikke altid er mulig at lave. En yderligere bekymring omkring finnålsbiopsi er risikoen for blødning og seeding. De fleste studier, som påviser seeding efter nålebiopsi, specificerer ikke størrelsen af læsionen, som blev biopseret (39, 40).

Morfologiske karakteristika kan hjælpe i adskillelsen af HGDN fra HCC, men tillæg af specialfarvninger og immunhistokemiske farvninger tilrådes. Specialfarvning for retikulín, hvorved tab af eller ændring af retikulín ses ved HCC (41) er kendt. Desuden kan man ved noduli i cirrotiske leverer applicere et immunhistokemisk panel af 3 markører: Glypican3, heat shock protein 70 og glutaminsyntetase (diffus positivitet), som kan hjælpe til adskillelse af maligne tumorer og forstadier. Der kan ifølge DiTommasi et al.(42) ses følgende: alle 3 negative i 100% af low grade dysplastiske noduli (LGDN), 73% high grade dysplastiske noduli (HGDN) og 3% af tidlige HCC. Alle 3 positive ses i under halvdelen af tidlig HCC, men ingen LGDN/HGDN. Ved 2 markører positive, uanset hvilke, ses ved brug af dette 3-markørpanel sensitivitet og specificitet for detektion af tidlig HCC på henholdsvis på 72% og 100% i resektater. Derudover kan suppleres med immunhistokemisk farvning for CD34 til fremstilling af kapillarisering af sinusoiderne, som ses i tiltagende grad i levertumorer og i særdeleshed ved HCC (43).

TNM klassifikation

1. november 2018 går man i DLGCG over til klassifikation i henhold til TNM 8, da det følger databaseåret.

TNM8:

	Primary tumor (T)	Regional lymph nodes (N)		Distant metastases (M)	
T1a	Solitary tumor ≤ 2 cm with/without vascular invasion	Nx	Regional lymph nodes cannot be assessed	M0	No distant metastasis
T1b	Solitary tumor > 2 cm without vascular invasion	N0	No regional lymph node metastasis	M1	Distant metastasis
T2	Solitary tumor > 2 cm with vascular invasion or multifocal tumors, none > 5 cm	N1	Regional lymph node metastasis		
T3	Multifocal tumors at least one of which is > 5 cm				
T4	Single tumor or multifocal tumors of any size involving a major branch of the portal vein or hepatic vein or tumor(s) with direct invasion of adjacent organs other than the gallbladder or with perforation of visceral peritoneum				
Stage					
Stage IA	T1a	N0	M0		
Stage IB	T1b	N0	M0		
Stage II	T2	N0	M0		
Stage IIIA	T3	N0	M0		
Stage IIIB	T4	N0	M0		
Stage IVA	Any T	N1	M0		
Stage IVB	Any T	Any N	M1		

AJCC 8th Edition Staging System for Hepatocellular carcinoma

T- primær tumor

T1a	Solitær tumor 2 cm eller mindre i diameter med eller uden vaskulær invasion
T1b	Solitær tumor > 2 cm i diameter uden vaskulær invasion
T2	Solitær tumor med vaskulær invasion, som er > 2 cm i diameter eller multiple tumorer, ingen mere end 5 cm i diameter
T3	Multiple tumorer heraf mindst en > 5 cm i diameter
T4	Tumor(er) involverer en hovedgren af v. portae eller v. hepatica med direkte invasion af tilstødende organer (inklusive diaphragma) andre end galdeblæren eller med perforation af viscerale peritoneum

N – Regionale lymfeknuder

Til regionale lymfeknuder medregnes hilære, hepatiske (langs a. hepatica communis), periportale (langs v. portae), subphreniske og langs v. cava.

NX	Regional lymfeknuder kan ikke vurderes
N0	Ingen regionale lymfeknudemetastaser
N1	Regionale lymfeknudemetastase(r)

M – Fjernmetastaser

M0	Ingen fjernmetastaser
M1	Fjernmetastaser

Alfa-føtoprotein

Alfa-føtoprotein kan ikke anvendes til diagnosticering af HCC, da AFP kan være forhøjet ved tumor af gonadal oprindelse, (f. eks. testikulær, germinal celletumor og non germinalcelletumor (44)), samt ved andre maligne sygdomme, hvor ventrikel cancer er den hyppigste (45). AFP kan ligeledes være forhøjet hos patienter med kronisk leversygdom, som f.eks. akut og kronisk viral hepatitis (46, 47) samt forhøjet ved intrahepatiske kolangiocarcinomer og ved kolorektale levermetastaser (48, 49). Modsat er det ikke alle HCC der producerer AFP og serumkoncentrationen af AFP er normal hos op til 40% af patienter med HCC (50).

På baggrund af ovenstående vil fundet af en tumor i en lever, samtidig med forhøjet AFP, ikke nødvendigvis betyde at det drejer sig om et HCC. Diagnosen af HCC må derfor hvile på radiologiske og/eller histologiske kriterier.

AFP kan anvendes ved monitorering af behandlingsrespons, hvis der som udgangspunkt er en høj AFP., Derudover anvendes AFP som monitorering efter levertransplantation for HCC.

Patientværdier og – præferencer

Ej anført.

Rationale

Ej anført.

Bemærkninger og overvejelser

Ej anført.

Leverresektion

9. **Leverresektion er en potentielt kurativ behandling af solitært eller multifokalt HCC, hvor der ikke er ekstrahepatisk spredning, leverfunktionen er god og R0-resection kan udføres med efterladelse af tilstrækkeligt levervæv til at opretholde en normal leverfunktion (B)**
10. **Adjuverende kemoterapi efter radikal leverresektion er ikke indiceret**
11. **Der skal udføres kontrol med CT eller MR-undersøgelser 3,6,9,12,18,24, 36, 48 og 60 mdr. efter behandlingen**

Litteratur og evidensgennemgang

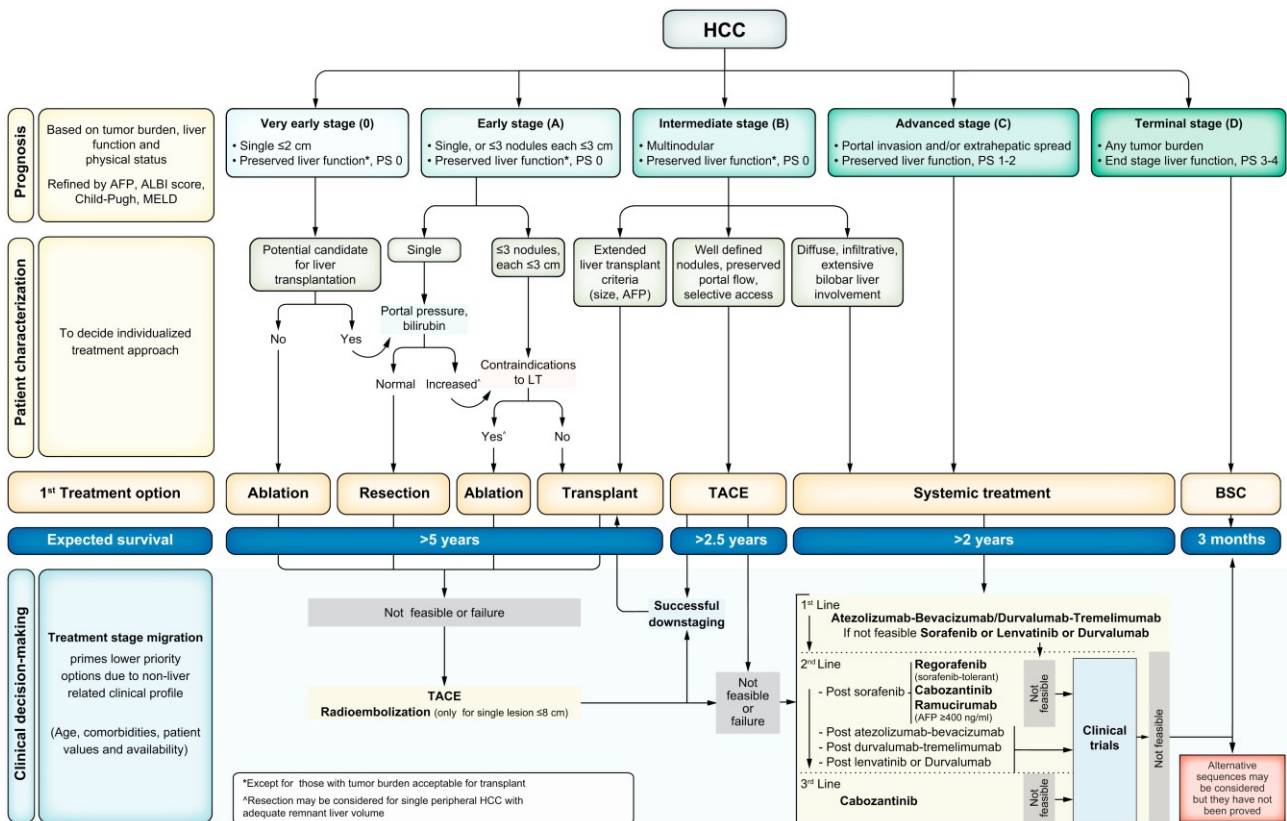
Stadieinddeling (staging) af HCC hos patienter med kronisk leversygdom

Prognosen for solide tumorer er generelt relateret til tumorstadiet ved diagnosticering, sværhedsgraden af den evt. underliggende leversygdom og patientens performancestatus.

Den europæiske retningslinje anvender nedenstående algoritme:

Der er ikke nogen international konsensus om hvilket HCC staging system man skal anvende(7, 51-57).

Stadieinddeling (staging) af HCC hos patienter uden kronisk leversygdom



(12)

Behandling

MDT

Alle patienter diagnosticeret med HCC skal vurderes på MultiDisciplinær Tumorkonference (MDT), der inkluderer interventionsradiologer, hepatologer, onkologer og leverkirurger.

Lokalbehandling af HCC med kurativ intention

Behandlingsmuligheder:

- Leverresektion
- Transplantation
- Ablation
- SBRT

Leverresektion

Leverresektion er den gyldne standard for intenderet kurativ behandling af HCC. Tumordiameter ≥ 5 cm betragtes af nogle centre som grænsen for resektion, da der er en øget risiko for satellittumorer og vaskulær invasion samt ikke-radikal resektion (52,59). Det har dog vist sig, at patienter med solitære HCC ≥ 5 cm kan

reseceres radikalt med god langtidsoverlevelse (60). Resektion kan ved behov forudgås af embolisering af den estimerede restlever efter resection(Future liver remnant) (58).

Tilstedeværelsen af multiple tumorer samt tumorinvasion i større portale forgreninger forværrer prognosen, men udelukker ikke radikal resection og hos udvalgte patienter giver denne behandling den bedste chance for langtidsoverlevelse (59, 60). Bilobær HCC kan også behandles med resection, evt. kombineret med RFA (61). Tilstedeværelsen af fjerne metastaser, trombose af vena portae's hovedstamme eller vena cava, er absolutte kontraindikationer for resection eller anden lokalbehandling.

Leverresection for HCC er ledsaget af en perioperativ mortalitet på mindre end 5% og en morbiditet på 30-40% afhængig af patientens leverfunktion. Alvorlige komplikationer som leversvigt, postoperativ blødning og galdelæk udgør dog mindre end 5%. Bemærk at komplikations- og mortalitetsfrekvens er mange gange højere end ved ablation. Der bør tages hensyn til dette når behandlingerne er ligeværdige i forhold til overlevelse.

Det seneste årti har laparoskopisk leverresection vundet indpas hos selekterede patienter, specielt ved mindre og perifere tumorer. Laparoskopi ser ud til at reducere morbiditeten sammenlignet med åben kirurgi (62). Der foreligger endnu ikke randomiserede studier som sammenligner åben og laparoskopisk leverresection.

5-årsoverlevelsen efter resection for HCC ligger på 35-50% i nyere store kohorter (63). Langtidsoverlevelsen for små solitære HCC < 5 cm i diameter nærmer sig 70 % (64, 65). Risikoen for recidiv i løbet af de første 5 år efter radikal resection af HCC er i størrelsesordenen 50-80 % (66).

Der findes ingen evidens for adjuverende kemoterapi efter leverresection for HCC (67).

Aggressiv behandling af recidiv med re-resection, ablation og/eller transarteriel kemoembolisering (TACE) er den mest effektive måde at forlænge overlevelsen på (67).

Patientværdier og – præferencer

Ej anført.

Rationale

Ej anført.

Bemærkninger og overvejelser

Ej anført.

Levertransplantation

- 12. Patienter med HCC i cirrotisk lever og leverfunktion forenelig med Child Pugh B og C bør vurderes mhp. levertransplantation, hvis Milano-kriterierne er opfyldt (B)**
- 13. Milano-kriterierne anvendes ikke hos ikke-cirrotiske patienter med HCC. Er tumorerne ikke resektable og patienten uden ekstrahepatisk spredning, bør patienten vurderes mhp. levertransplantation (C)**

14. Efter succesfuld downstaging (ablation/TACE/SIRT) som har medført at patienten opfylder Milano-kriterierne, bør patienten henvises til vurdering mhp. levertransplantation (C)
15. Patienter, der er levertransplanteret kontrolleres for recidiv ved leverspecifik thoraco-abdominal CT eller MR-undersøgelser 3, 6, 9, 12, 18, 24, 36, 48 og 60 mdr. Hver 3. måned måles alfa-føtoprotein (C)
16. Recidiv af HCC efter levertransplantation behandles efter sædvanlige retningslinjer, dog kommer re-transplantation ikke på tale (C)
17. Adjuverende kemoterapi efter levertransplantation er ikke indiceret (C)

Litteratur og evidensgennemgang

Nedenstående er en sammenfatning af "Recommendations for liver transplantation for hepatocellular carcinoma: an international consensus conference report" (68).

Øvrige nyere nøglereferencer (69, 70).

Levertransplantation bør forbeholdes patienter med 5-års overlevelse, som er sammenlignelig med 5-års overlevelsen hos non-HCC patienter, dvs. ca. 70%.

Prognosen bedømmes primært på baggrund af diameter af største tumor og antallet af tumorer i leveren. Der må ikke være ekstrahepatisk tumor. Mikroinvasion er et meget dårligt prognostisk tegn, og der er en vis korrelation til tumorstørrelse og antal samt visse biomarkører; Der findes dog ingen sikre, hverken radiologiske metoder eller biokemiske biomarkører til at påvise mikroinvasion, hvorfor mikroinvasion endnu ikke indgår i selektionen af patienter til levertransplantation. Hvis man er i stand til validt at dokumentere, at der ikke er mikroinvasion, vil flere patienter kunne transplanteres med bedre prognose (71).

Aktuelt er de kriterier vi anvender i Danmark de såkaldte Milano-kriterier.

Milanokriterier

Ved solitær tumor må maksimale diameter højst være 5 cm. Ved flere læsioner må største diameter være 3 cm, og der må maksimalt være 3 tumorer i leveren.

Hos non-cirrotiske patienter skal man i hvert enkelt tilfælde overveje levertransplantation som alternativ til resektion, såfremt tumor er begrænset til leveren, uanset størrelse og antal.

Patientværdier og – præferencer

Ej anført.

Rationale

Ej anført.

Bemærkninger og overvejelser

Ej anført.

Ablation

18. **Perkutan ablation bør tilbydes patienter med tidlig HCC i cirrotisk lever som førstelinjebehandling (BCLC-stadie A, højst tre tumorer < 3 cm) (A)**
19. **Laparoskopisk eller åben ablation bør tilbydes ovenstående patienter hvis perkutan adgang ikke er mulig (C)**
20. **Kombinationsbehandling af RFA og TACE kan tilbydes patienter med tumorer mellem 3 og 5 cm (A)**
21. **Adjuverende kemoterapi efter radikal ablation er ikke indiceret (C)**
22. **Der skal udføres kontrol med CT eller MR-undersøgelser 4-6 uger efter behandlingen, og derefter kontrol med CT eller MR-skanning 3, 6, 9, 12, 18, 24, 36, 48 og 60 mdr. efter behandlingen (C)**

Litteratur og evidensgennemgang

I Danmark foretages invasiv ablationsbehandling aktuelt med radiofrekvens (RFA) eller microwaves/mikrobølger (MW) som energikilder. Der er ingen forskel i terapeutisk effekt mellem de to modaliteter. Perkutan etanol injektion (PEI) kan være en mulighed i udvalgte tilfælde.

Ablationsbehandlinger kan foregå perkutant (lukket), laparoskopisk, eller ved laparotomi (åben). Åben ablation anvendes ofte i kombination med leverresektion.

Indikationer:

Ablationsbehandling er indiceret ved patienter med HCC.

Antallet af tumorer skal ikke anses for en absolut kontraindikation til ablation, hvis behandlingen af alle tumor forandringer kan opnås. Normalt vil man anbefale at BCLC-kriterierne følges, dvs. antallet skal være ≤ 3 .

De bedste resultater opnås når tumor er under 3 cm. Kombinationen af ablation og kemoembolisering kan anvendes ved større tumorer (72).

Ablation, RF eller MW, er ligeværdigt med resektion af HCC op til 2 cm.

Ablation, RF eller MW er en mulig behandlingsmodalitet af HCC op til 3 cm under hensyntagen til størrelsen af en evt. resektion (7).

Hos patienter med små HCC < 3cm viser RCT at perkutan ablation er ligeværdig med resektion i forhold til lokal tumorkontrol og langtidsoverlevelse men med signifikant lavere komplikationsrate og indlæggelsestid (73).

Overlevelse

I nylige opgørelser for overall survival efter RFA finder man ca. 95%, 60% og 25-30% 1-, 5-, og 10-års overlevelse, og hvis patienter er inden for Milano kriterier angives overlevelse efter 1 år (87–99%), 3 år (60–87%) og efter 5 år (42–74%) (74).

Kombinationsbehandling

RFA kan kombineres med kemoembolisering og i en metaanalyse omfattende 1 randomiseret studie og 10 kohortestudier fandt man bedre tumor respons og sygdomsfri overlevelse ved kombinationsbehandlingen (75). Der foreligger ligeledes en metaanalyse af kombinations behandling med TACE og RFA sammenlignet med RFA alene, og ligeledes her finder man bedre overlevelse ved kombinationsbehandling sammenlignet med RFA alene. Det skal dog bemærkes at i de fleste af studierne var tumor >3 cm (76). Kombinationsbehandling kan således overvejes hos patienter med tumorer mellem 3 og 5 cm og i øvrigt opfylder kriterierne for RFA og TACE-behandling

Follow-up efter ablation

Der skal udføres kontrol med CT eller MR-undersøgelser 4-6 uger efter behandlingen, og derefter kontrol med CT eller MR skanning 3, 6, 9, 12, 18, 24, 36, 48 og 60 mdr. efter behandlingen.

Strålebehandling

23. SBRT er en kurativt intenderet behandling med begrænset toksicitet, som aktuelt kan overvejes i situationer hvor man hverken kan behandle med ablation eller resektion (C)

Litteratur og evidensgennemgang

Strålebehandling for HCC

Ved stereotaktisk strålebehandling (SBRT) gives en præcis stråling mod et nøje defineret target-volumen, oftest med få fraktioner og høj dosis per fraktion.

Fase I og fase II studier om SBRT af HCC viser at strålebehandlingen kan gives med lav risiko og begrænsede bivirkninger til patienter med Child Pugh A, maximal tumordiameter på 5 cm og tilstrækkelig levervolumen (77). Flere publikationer viser at patienter med Child-Pugh B og C udviklede irreversibelt leversvigt, hvorfor pt med Child Pugh score >7 ikke anbefales stereotaktisk strålebehandling (78, 79). Der findes en række blandede opgørelser, der indeholder patienter med primær levercancer og levermetastaser. To kliniske opgørelser, der beskriver rene patientmaterialer med HCC viser lokal kontrol rater på 67-79% 1 år efter SBRT (80). Overlevelse er 68-93% og 42-59% hhv. 1 og 3 år efter SBRT. Disse tal skal ses i lyset af, at patienter, der henvises til SBRT, almindeligvis er uegnede til kirurgisk resektion, RFA eller lignende minimal invasiv ablation. Dermed er der tale om patienter i en høj risiko for behandlingssvigt.

Patientværdier og – præferencer

Ej anført.

Rationale

Ej anført.

Bemærkninger og overvejelser

Ej anført.

Non-kurativ behandling

24. **Kemoembolisering rekommanderes som førstelinje ikke-kurativ terapi for BCLC intermediate B klasse patienter (Child Pugh score ≤ 7 med performansescore 0-1. TACE kan også anvendes som downstaging (A)**
25. **Adjuverende behandling efter TACE er ikke indiceret (A)**
26. **Radioembolisering (SIRT) er en non-kurativ lokalbehandling med begrænset toksicitet, som aktuelt kan overvejes i situationer hvor det ikke er muligt at foretage kemoembolisering.**
27. **SIRT kan også overvejes som downstaging mhp at opnå resektabilitet eller Milano kriterier til transplantation (C)**

Litteratur og evidensgennemgang

Behandlinger som har vist at kunne forlænge overlevelsen hos patienter i god performance (81, 82) med god leverfunktion er transarteriel kemoembolisering (TACE), og tyrosinkinasehæmmerne sorafenib, regorafenib og lenvatinib (83, 84).

Transarteriel embolisering, kemoembolisering og radioembolisering

Ved embolisering lukkes arterieforsyningen til tumor, hvorved man inducerer iskæmisk tumornekrose med en høj grad af objektivi respons. Oftest kombineres denne behandling med injektion af kemoterapeutisk stof. Der er 2 forskellige muligheder for dette:

Lipiodol + Doxorubicin, der injiceres samtidig.

Små partikler der binder Doxorubicin og langsomt afgiver dette til tumor. (Drug-Eluting Beads, DEB-TACE)

TACE og DEB-TACE skal overvejes til patienter med HCC op til BCLC intermediær stadie B, og med Child Pugh < 8 point.

Både TACE og DEB-TACE inducerer tumornekrose hos mere end 50% af patienterne (85).

Behandlingsrespons er associeret med en signifikant forbedring i overlevelsen

og tumor skal behandles mindst 2 gange inden evt. yderligere TACE-behandling opgives pga. manglende effekt. Forbedring i overlevelsen hos de behandlede patienter varierer mellem 20-60% efter 2 år (86), men det står klart, at relevansen af forbedringen i forhold til ubehandlede patienter er afhængig af patientens base-line karakteristik hvad angår tumorstage, leverfunktion og generel helbredstilstand.

Der er ikke påvist effekt ved adjuverende behandling med Sorafenib i en randomiseret fase III undersøgelse, SPACEstudiet efter TACE (87).

Absolutte kontraindikationer

Dekompenseret levercirrose (Child-Pugh B \geq 9)

Vaskulær tumorindvækst i hovedportåre. Segmental portalvenetrombose er relativ kontraindikation.

Ekstensiv tumor med massiv involvering af begge leverlapper, > 50 % af levervolumen

Ekstrahepatisk tumorspredning

Svært reduceret portal flow (f.eks. pga. portalvene trombose eller hepatofugal flow[GV1])

Tekniske kontraindikationer til intra-arterial behandling f.eks. ikke behandlelige arteriovenøse fistler

Nyreinsufficiens (eGFR < 30 ml/min.)

WHO Performance status \geq 2

Relative kontraindikationer

Dekompenseret levercirrose (Child-Pugh > B 8)

Tumorstørrelse \geq 10 cm

Svær komorbiditet

SIRT

Ved selektiv intern radioterapi (SIRT), også benævnt radioembolisering, anvendes 90 Yttrium mikrosfærer, der via arteria femoralis infunderes gennem kateter i arteria hepatica. Ganske små partikler indeholdende det radioaktive stof, Yttrium 90, en beta-emitter med meget kort strålerækkevide (2,5mm maks. 11mm) injiceres selektivt i tumor. Da behandlingen kan udføres meget selektivt kan den f.eks. anvendes hos patienter med HCC med partiel vena portae trombose og god leverfunktion, hvor kemoembolisering ikke kan anvendes. I et randomiseret studie med SIRT overfor Sorafenib til lokalavanceret HCC var der ikke nogen forskel i overlevelse mellem SIRT overfor Sorafenib, men det bemærkes at studiet kun inkluderer asiatiske patienter (88). SIRT kan anvendes som en lokal behandlingsmulighed i udvalgte tilfælde. SIRT har som sideeffekt at den ikke behandlede del af leveren hypertrofierer, hvilket kan være en fordel, hvis der senere planlægges resektion ved behandlingseffekt.

Absolutte kontraindikationer ved SIRT:

Bilirubin > 34 mmol/l

Ascites

Performance status > 1

Child Pugh score >B 7

Patientværdier og – præferencer

Ej anført.

Rationale

Ej anført.

Bemærkninger og overvejelser

Ej anført.

Systemisk behandling

28. **Atezolizumab og Bevacizumab anbefales som førstelinje systemisk behandling til patienter med bevaret leverfunktion og i god almentilstand, hvor resektion, transplantation, ablation eller TACE/SIRT ikke kan udføres eller ikke forventes at have effekt eller til patienter med ekstrahepatisk sygdom(A)**
29. **Sorafenib eller Lenvatinib kan anvendes som alternativ til Atezolizumab og Bevacizumab i første linie (A)**
30. **Sorafenib og Regorafenib kan anvendes 2. og 3. linje hos patienter med bevaret leverfunktion (C)**

Litteratur og evidensgennemgang

1. linie behandling

For patienter med bevaret leverfunktion, som enten ikke har effekt af TACE, eller som præsenterer sig med mere avanceret HCC, kan behandling med Atezolizumab plus Bevacizumab eller sorafenib forlænge overlevelsen.

Atezolizumab og Bevacizumab anbefales i første linie på baggrund af et randomiseret fase 3 studie(89), hvor behandling med Atezolizumab sammen med Bevacizumab viste signifikant forlænget OS sammenlignet med Sorafenib i 1. linje (HR 0,58; $p < 0,001$; median OS for Atezolizumab + Bevacizumab er ikke opnået, og median OS for Sorafenib var 13,2 måneder). Behandlingen er godkendt i første linie af Medicinrådet.

Sorafenib er en peroral multi-tyrosinkinase hæmmer med aktivitet mod vækstfaktorer, herunder specielt angiogene vækstfaktorer (90, 91). SHARP studiet publiceret i 2008 inkluderede 602 patienter med avanceret HCC (92). Sammenlignet med placebo fandtes en signifikant bedret median overlevelse på 2,8 mdr. (10,7 mdr. versus 7,9 mdr.). Responsraten var $< 5\%$. Behandlingen havde ingen eller meget ringe effekt på tid til symptomudvikling eller på livskvalitet målt vha. spørgeskemaer(93).

Lenvatinib har i et randomiseret fase III studie vist non-inferiority sammenlignet med Sorafenib i 1. line (83). I dette multicenterstudie deltog 954 patienter. Median OS var 13,6 måneder i gruppen, der fik Lenvatinib, 12,3 måneder i gruppen, der fik Sorafenib. HR: 0,92, 95% CI 0.79-1.06. Margen for non-inferioritet var sat til 1,08. Der er forskel i bivirkningsprofilen, og derfor kan der være patientrelaterede faktorer, der gør, at et præparat foretrækkes frem for et andet. Behandling med Lenvatinib er godkendt af Medicinrådet.

2. linje behandling:

Sorafenib, Lenvatinib eller Regorafenib kan anvendes som 2. og 3. linje hos patienter med bevaret leverfunktion.

I 2016 blev data fra et stort fase III studie; RESORCE publiceret (84). Dette studie inkluderede 573 patienter med bevaret leverfunktion (Child Pugh A), der havde sygdomsprogression og havde tolereret behandling med Sorafenib ≥ 400 mg dagligt i ≥ 20 af de sidste 28 dage af behandling med Sorafenib i 1. linie. Patienterne blev randomiseret 2:1 til enten Regorafenib 160 mg x 1 p.o eller placebo. Studiet demonstrerede en signifikant overlevelsesgevinst (HR 0,63, CI 0,50-0,79) på 2,8 mdr fra 7,8 mdr i placebo-armen til 10,6 mdr. i Regorafenib armen. Regorafenib er godkendt af Medicinrådet som 2. linie behandling.

Cabozantinib som 2. og 3. linjebehandling har i et randomiseret fase III studie med 707 deltagere vist signifikant forlænget overlevelse sammenlignet med placebo (median OS 10,2 måneder i gruppen, der fik Cabozantinib og 8,0 i placebogruppen; HR:0,76; 95% CI: 0,63-0,92 (94). Cabozantinib er ikke godkendt af Medicinrådet.

Zhu et al publicerede i 2015 et negativt 2. linie studie med Ramucirumab over for placebo. I en subgruppeanalyse af patienter med alfa-føtoprotein > 400 ng/ml, var der signifikant effekt. I et efterfølgende randomiseret fase 3 studie, som undersøgte effekten af Ramucirumab overfor placebo i 2. linie, og hvor alle patienter havde alfa-føtoprotein > 400 ng/ml (REACH-2) fandt man signifikant effekt på median OS på 8,5 mdr. vs 7,3 måneder; HR:0,71, 95%CI, 0,53-0,95; $p=0.0199$ (95). Ramucirumab har ikke været vurderet i Medicinrådet.

Immunterapi i senere linjer

Der foreligger 2 fase II studier, der påviser omkring 20% responsrate og uovertruffen overlevelse (12 mdr. OS på 54%) efter behandling med en PD1-inhibitor (Nivolumab i Checkmate 040 (95) og Pembrolizumab i Keynote 240 (96).

I det randomiserede fase III studie (Keynote-240) viste Pembrolizumab i 2. linje ikke nogen signifikant forøget OS sammenlignet med placebo på trods af en p værdi på 0,0238 da studiet havde en prædefineret p-værdi på 0,0174 for signifikans. En anden årsag til at studiet faldt negativt ud kan skyldes, at en stor del af de placebo-behandlede patienter modtog Regorafenib efterfølgende. Regorafenib var ikke standardbehandling i 2. linje, da studiet blev påbegyndt. Keynote-240 opnåede derfor ikke statistisk signifikans. På trods heraf vurderes effekten klinisk betydende og der afventes resultater fra igangværende studier med behandling som adjuverende og ved metastaserende sygdom.

Der er ikke påvist effekt med Sorafenib som adjuverende behandling i to randomiserede fase III undersøgelser, hverken i STORM studiet efter resektion eller ablation (97) eller i SPACE-studiet efter TACE (87).

Patientværdier og – præferencer

Ej anført.

Rationale

Ej anført.

Bemærkninger og overvejelser

Ej anført.

HCC hos børn og unge

31. **Ved mistanke om HCC i aldersgruppen 0-18 skal der henvises til Rigshospitalets afdeling for Børneonkologi eller Børneonkologisk Afdeling, Aarhus Universitetshospital . Biopsi fra tumor skal udføres (C)**
32. **Hvis radikal tumorfjernelse er mulig, skal der gennemføres primær operation. Herefter skal patienterne have kemoterapi iht. højrisiko hepatoblastom protokollen til og med dag 85 (dvs. 4 serier CDDP og 3 CARBO/DOXO (C)**
33. **Hvis radikal tumorfjernelse ikke er mulig, og/eller hvis metastaser er til stede, skal børnene behandles iht. det intensive program, som er udarbejdet for højrisiko hepatoblastom. Tumorrespons skal monitoreres omhyggeligt, og i tilfælde af stabil eller progressiv sygdom skal anden behandling overvejes på et tidligt tidspunkt (C)**

Litteratur og evidensgennemgang

HCC hos børn og unge under 18 år opstår oftest i en i øvrigt normal lever. Disse tumorer er yderst sjældne og håndteres primært af børneonkologer. Der har gennem årene kørt talrige protokoller i regi af Societe Internationale D'oncologie Pediatrique, de såkaldte SIOPEL protokoller, som primært er designet mod det hyppigst forekommende hepatoblastom, men også inkluderende HCC. Den seneste protokol SIOPEL VI blev lukket pga. svær toksicitet, og man er nu gået tilbage til regimet som blev præsenteret i SIOPEL III, og man anbefaler dette som standard regime. SIOPEL III protokollen er vedhæftet som Appendix 3.

Der foreligger kun meget generelle terapeutiske retningslinjer for behandling af HCC hos børn. Data fra SIOPEL 1 studiet tyder på, at prognosen for patienter med HCC er betydelig dårligere end for patienter med hepatoblastom. Imidlertid er den 3-års totale overlevelse, for de 40 børn med HCC som indgik i studiet, 28% og udgør en forbedring i median overlevelse sammenlignet med historiske data. Af de 12 patienter i SIOPEL 1, som gennemgik radikal tumorfjernelse, er 7 i live uden sygdomstegn ved follow-up efter 10 til 46 måneder. Det tyder således på, at de børn med HCC, som har gennemgået komplet tumorresektion, kan have en rimelig god helbredelseschance - en observation som kan bekræftes fra andre studier. Den væsentligste årsag til den relativt dårlige prognose er, at en stor procentdel af disse tumorer er multifokale og inoperable.

Patientværdier og – præferencer

Ej anført.

Rationale

Ej anført.

Bemærkninger og overvejelser

Ej anført.

4. Referencer

1. Kræftens Bekæmpelse. Statistik om leverkræft [Available from: <https://www.cancer.dk/leverkraeft-primar-levercancer/statistik-leverkraeft/>].
2. Jepsen P, Vilstrup H, Sorensen HT. Alcoholic cirrhosis in Denmark - population-based incidence, prevalence, and hospitalization rates between 1988 and 2005: A descriptive cohort study. *Bmc Gastroenterol.* 2008;8.
3. Dansk Selskab for Gastroenterologi og Hepatologi. Hepatocellulært carcinom [Available from: <https://www.dsgh.dk/index.php/lever/hcc>].
4. Hepatologi DSfGo. Non-alkoholisk fedtleversygdom (NAFLD): Diagnostik og behandling [Available from: <https://www.dsgh.dk/index.php/lever/non-alkoholisk-fedtleversygdom-nafld-diagnostik-behandling>].
5. Bloomer JR, Waldmann TA, McIntire KR, Klatskin G. alpha-fetoprotein in noneoplastic hepatic disorders. *Jama.* 1975;233(1):38-41.
6. Alpert E, Feller ER. Alpha-fetoprotein (AFP) in benign liver disease. Evidence that normal liver regeneration does not induce AFP synthesis. *Gastroenterology.* 1978;74(5 Pt 1):856-8.
7. EASL Clinical Practice Guidelines: Management of hepatocellular carcinoma. *J Hepatol.* 2018;69(1):182-236.
8. Maringhini A, Cottone M, Sciarrino E, Marceno MP, Laseta F, Fusco G, et al. Ultrasonography and Alpha-Fetoprotein in Diagnosis of Hepatocellular-Carcinoma in Cirrhosis. *Digestive Diseases and Sciences.* 1988;33(1):47-51.
9. Mita Y, Aoyagi Y, Yanagi M, Suda T, Suzuki Y, Asakura H. The usefulness of determining des-gamma-carboxy prothrombin by sensitive enzyme immunoassay in the early diagnosis of patients with hepatocellular carcinoma. *Cancer.* 1998;82(9):1643-8.
10. Gebo KA, Chander G, Jenckes MW, Ghanem KG, Herlong HF, Torbenson MS, et al. Screening tests for hepatocellular carcinoma in patients with chronic hepatitis C: A systematic review. *Hepatology.* 2002;36(5):S84-S92.
11. Cottone M, Turri M, Caltagirone M, Parisi P, Orlando A, Fiorentino G, et al. Screening for hepatocellular carcinoma in patients with Child's A cirrhosis: an 8-year prospective study by ultrasound and alphafetoprotein. *J Hepatol.* 1994;21(6):1029-34.
12. Reig M, Forner A, Rimola J, Ferrer-Fabrega J, Burrel M, Garcia-Criado A, et al. BCLC strategy for prognosis prediction and treatment recommendation: The 2022 update. *J Hepatol.* 2022;76(3):681-93.
13. Mueller GC, Hussain HK, Carlos RC, Nghiem HV, Francis IR. Effectiveness of MR imaging in characterizing small hepatic lesions: Routine versus expert interpretation. *Am J Roentgenol.* 2003;180(3):673-80.
14. Lim JH, Choi D, Kim SH, Lee SJ, Lee WJ, Lim HK, et al. Detection of hepatocellular carcinoma: Value of adding delayed phase imaging to dual-phase helical CT. *Am J Roentgenol.* 2002;179(1):67-73.
15. Forner A, Vilana R, Ayuso C, Bianchi L, Sole M, Ayuso JR, et al. Diagnosis of hepatic nodules 20 mm or smaller in cirrhosis: Prospective validation of the noninvasive diagnostic criteria for hepatocellular carcinoma. *Hepatology.* 2008;47(1):97-104.

16. Leoni S, Piscaglia F, Golfieri R, Camaggi V, Vidili G, Pini P, et al. The Impact of Vascular and Nonvascular Findings on the Noninvasive Diagnosis of Small Hepatocellular Carcinoma Based on the EASL and AASLD Criteria. *American Journal of Gastroenterology*. 2010;105(3):599-609.
17. Iannaccone R, Laghi A, Catalano C, Rossi P, Mangiapane F, Murakami T, et al. Hepatocellular carcinoma: Role of unenhanced and delayed phase multi-detector row helical CT in patients with cirrhosis. *Radiology*. 2005;234(2):460-7.
18. Kim T, Murakami T, Takahashi S, Tsuda K, Tomoda K, Narumi Y, et al. Optimal phases of dynamic CT for detecting hepatocellular carcinoma: evaluation of unenhanced and triple-phase images. *Abdominal Imaging*. 1999;24(5):473-80.
19. Balci NC, Befeler AS, Leiva P, Pilgram TK, Havlioglu N. Imaging of liver disease: Comparison between quadruple-phase multidetector computed tomography and magnetic resonance imaging. *Journal of Gastroenterology and Hepatology*. 2008;23(10):1520-7.
20. Marin D, Di Martino M, Guerrisi A, De Filippis G, Rossi M, Corradini SG, et al. Hepatocellular Carcinoma in Patients with Cirrhosis: Qualitative Comparison of Gadobenate Dimeglumine-enhanced MR Imaging and Multiphasic 64-Section CT. *Radiology*. 2009;251(1):85-95.
21. Choi JY, Lee JM, Sirlin CB. CT and MR imaging diagnosis and staging of hepatocellular carcinoma: part II. Extracellular agents, hepatobiliary agents, and ancillary imaging features. *Radiology*. 2014;273(1):30-50.
22. Vandecaveye V, De Keyzer F, Verslype C, Op de Beeck K, Komuta M, Topal B, et al. Diffusion-weighted MRI provides additional value to conventional dynamic contrast-enhanced MRI for detection of hepatocellular carcinoma. *Eur Radiol*. 2009;19(10):2456-66.
23. Vilana R, Bruix J, Bru C, Ayuso C, Sole M, Rodes J. Tumor Size Determines the Efficacy of Percutaneous Ethanol Injection for the Treatment of Small Hepatocellular-Carcinoma. *Hepatology*. 1992;16(2):353-7.
24. Nakashima Y, Nakashima O, Tanaka M, Okuda K, Nakashima M, Kojiro M. Portal vein invasion and intrahepatic micrometastasis in small hepatocellular carcinoma by gross type. *Hepatol Res*. 2003;26(2):142-7.
25. Aube C, Oberti F, Lonjon J, Pageaux G, Seror O, N'Kontchou G, et al. EASL and AASLD recommendations for the diagnosis of HCC to the test of daily practice. *Liver Int*. 2017;37(10):1515-25.
26. Sørensen M, Frisch K, Bender D, Keiding S. The potential use of 2-[¹⁸F]fluoro-2-deoxy-D-galactose as a PET/CT tracer for detection of hepatocellular carcinoma. *European journal of nuclear medicine and molecular imaging*. 2011;38(9):1723-31.
27. Bak-Fredslund KP, Keiding S, Villadsen GE, Kramer SM, Schlander S, Sørensen M. Clinical Impact of 2-[¹⁸F]fluoro-2-deoxy-D-galactose PET/CT in patients with hepatocellular carcinoma. 2018.
28. Cong WM, Bu H, Chen J, Dong H, Zhu YY, Feng LH, et al. Practice guidelines for the pathological diagnosis of primary liver cancer: 2015 update. *World J Gastroenterol*. 2016;22(42):9279-87.
29. College of American Pathologists. Protocol for the Examination of Specimens From Patients With Hepatocellular Carcinoma [Version: Hepatocellular 4.0.0.0:[Available from: <https://documents.cap.org/protocols/cp-hepatocellular-17protocol-4000.pdf>].
30. Wyatt J, Hubscher S, Goldin R. Standards and datasets for reporting of liver resection specimens (including gall bladder) and liver biopsies for primary and metastatic carcinoma. *The Royal College of Pathologists*; 2012.
31. Burt AD, Alves V, Bedossa P, Clouston A, Guido M, Hubscher S, et al. Data set for the reporting of intrahepatic cholangiocarcinoma, perihilar cholangiocarcinoma and hepatocellular carcinoma:

- recommendations from the International Collaboration on Cancer Reporting (ICCR). *Histopathology*. 2018;73(3):369-85.
32. Plessier A, Codes L, Consigny Y, Sommacale D, Dondero F, Cortes A, et al. Underestimation of the influence of satellite nodules as a risk factor for post-transplantation recurrence in patients with small hepatocellular carcinoma. *Liver Transpl*. 2004;10(2 Suppl 1):S86-90.
 33. Kim SH, Choi SB, Lee JG, Kim SU, Park MS, Kim DY, et al. Prognostic Factors and 10-Year Survival in Patients with Hepatocellular Carcinoma After Curative Hepatectomy. *Journal of Gastrointestinal Surgery*. 2011;15(4):598-607.
 34. Takayama T, Makuuchi M, Hirohashi S, Sakamoto M, Okazaki N, Takayasu K, et al. Malignant Transformation of Adenomatous Hyperplasia to Hepatocellular-Carcinoma. *Lancet*. 1990;336(8724):1150-3.
 35. International Consensus Group for Hepatocellular Neoplasia The International Consensus Group for Hepatocellular Neoplasia. Pathologic diagnosis of early hepatocellular carcinoma: a report of the international consensus group for hepatocellular neoplasia. *Hepatology*. 2009;49(2):658-64.
 36. Kojiro M. Focus on dysplastic nodules and early hepatocellular carcinoma: an Eastern point of view. *Liver Transpl*. 2004;10(2 Suppl 1):S3-8.
 37. Sakamoto M, Hirohashi S. Natural history and prognosis of adenomatous hyperplasia and early hepatocellular carcinoma: Multi-institutional analysis of 53 nodules followed up for more than 6 months and 141 patients with single early hepatocellular carcinoma treated by surgical resection or percutaneous ethanol injection. *Japanese Journal of Clinical Oncology*. 1998;28(10):604-8.
 38. Takayama T, Makuuchi M, Hirohashi S, Sakamoto M, Yamamoto J, Shimada K, et al. Early hepatocellular carcinoma as an entity with a high rate of surgical cure. *Hepatology*. 1998;28(5):1241-6.
 39. Silva MA, Hegab B, Hyde C, Guo B, Buckels JAC, Mirza DF. Needle track seeding following biopsy of liver lesions in the diagnosis of hepatocellular cancer: a systematic review and meta-analysis. *Gut*. 2008;57(11):1592-6.
 40. Stigliano R, Marelli L, Yu D, Davies N, Patch D, Burroughs AK. Seeding following percutaneous diagnostic and therapeutic approaches for hepatocellular carcinoma. What is the risk and the outcome? Seeding risk for percutaneous approach of HCC. *Cancer Treatment Reviews*. 2007;33(5):437-47.
 41. Miyao Y, Ozaki D, Nagao T, Kondo Y. Interstitial invasion of well-differentiated hepatocellular carcinoma and subsequent tumor growth. *Pathology international*. 1999;49(3):208-13.
 42. Di Tommaso L, Franchi G, Park YN, Fiamengo B, Destro A, Morengi E, et al. Diagnostic value of HSP70, glypican 3, and glutamine synthetase in hepatocellular nodules in cirrhosis. *Hepatology*. 2007;45(3):725-34.
 43. Coston WMP, Loera S, Lau SK, Ishizawa S, Jiang Z, Wu CL, et al. Distinction of hepatocellular carcinoma from benign hepatic mimickers using glypican-3 and CD34 immunohistochemistry. *American Journal of Surgical Pathology*. 2008;32(3):433-44.
 44. El-Bahrawy M. Alpha-fetoprotein-producing non-germ cell tumours of the female genital tract. *European Journal of Cancer*. 2010;46(8):1317-22.
 45. Liu XW, Cheng YF, Sheng WQ, Lu HF, Xu Y, Long ZW, et al. Clinicopathologic Features and Prognostic Factors in Alpha-Fetoprotein-Producing Gastric Cancers: Analysis of 104 Cases. *Journal of Surgical Oncology*. 2010;102(3):249-55.
 46. Collier J, Sherman M. Screening for hepatocellular carcinoma. *Hepatology*. 1998;27(1):273-8.

47. Di Bisceglie AM, Sterling RK, Chung RT, Everhart JE, Dienstag JL, Bonkovsky HL, et al. Serum alpha-fetoprotein levels in patients with advanced hepatitis C: Results from the HALT-C Trial. *Journal of Hepatology*. 2005;43(3):434-41.
48. Sato Y, Sekine T, Ohwada S. Alpha-Fetoprotein-Producing Rectal-Cancer - Calculated Tumor-Marker Doubling Time. *Journal of Surgical Oncology*. 1994;55(4):265-8.
49. Adachi Y, Tsuchihashi J, Shiraishi N, Yasuda K, Etoh T, Kitano S. AFP-Producing gastric carcinoma: Multivariate analysis of prognostic factors in 270 patients. *Oncology*. 2003;65(2):95-101.
50. Chen DS, Sung JL, Sheu JC, Lai MY, How SW, Hsu HC, et al. Serum Alpha-Fetoprotein in the Early Stage of Human Hepatocellular-Carcinoma. *Gastroenterology*. 1984;86(6):1404-9.
51. Bruix J, Llovet JM. Prognostic prediction and treatment strategy in hepatocellular carcinoma. *Hepatology*. 2002;35(3):519-24.
52. Huo TI, Lin HC, Hsia CY, Wu JC, Lee PC, Chi CW, et al. The model for end-stage liver disease based cancer staging systems are better prognostic models for hepatocellular carcinoma: A prospective sequential survey. *American Journal of Gastroenterology*. 2007;102(9):1920-30.
53. Kamath PS, Wiesner RH, Malinchoc M, Kremers W, Therneau TM, Kosberg CL, et al. A model to predict survival in patients with end-stage liver disease. *Hepatology*. 2001;33(2):464-70.
54. Vauthey JN, Lauwers GY, Esnaola NF, Do KA, Belghiti J, Mirza N, et al. Simplified staging for hepatocellular carcinoma. *Journal of Clinical Oncology*. 2002;20(6):1527-36.
55. Llovet JM, Brú C, Bruix J. Prognosis of hepatocellular carcinoma: the BCLC staging classification. *Semin Liver Dis*. 1999;19(3):329-38.
56. Marrero JA, Fontana RJ, Barrat A, Askari F, Conjeevaram HS, Su GL, et al. Prognosis of hepatocellular carcinoma: comparison of 7 staging systems in an American cohort. *Hepatology*. 2005;41(4):707-16.
57. Grieco A, Pompili M, Caminiti G, Miele L, Covino M, Alfei B, et al. Prognostic factors for survival in patients with early-intermediate hepatocellular carcinoma undergoing nonsurgical therapy: comparison of Okuda, CLIP, and BCLC staging systems in a single Italian centre. *Gut*. 2005;54(3):411-8.
58. Sun JH, Zhang YL, Nie CH, Li J, Zhou TY, Zhou GH, et al. Effects of liver cirrhosis on portal vein embolization prior to right hepatectomy in patients with primary liver cancer. *Oncol Lett*. 2018;15(2):1411-6.
59. Ng KK, Vauthey JN, Pawlik TM, Lauwers GY, Regimbeau JM, Belghiti J, et al. Is hepatic resection for large or multinodular hepatocellular carcinoma justified? Results from a multi-institutional database. *Annals of Surgical Oncology*. 2005;12(5):364-73.
60. Pawlik TM, Poon RT, Abdalla EK, Ikai I, Nagorney DM, Belghiti M, et al. Hepatectomy for hepatocellular carcinoma with major portal or hepatic vein invasion: Results of a multicenter study. *Surgery*. 2005;137(4):403-10.
61. Liu CL, Fan ST, Lo CM, Ng IOL, Poon RTP, Wong J. Hepatic resection for bilobar hepatocellular carcinoma - Is it justified. *Archives of Surgery*. 2003;138(1):100-4.
62. Polignano FM, Quyn AJ, De Figueiredo RSM, Henderson NA, Kulli C, Tait IS. Laparoscopic versus open liver segmentectomy: prospective, case-matched, intention-to-treat analysis of clinical outcomes and cost effectiveness. *Surgical Endoscopy and Other Interventional Techniques*. 2008;22(12):2564-70.
63. Grazi GL, Ercolani G, Pierangeli F, Del Gaudio M, Cescon M, Cavallari A, et al. Improved results of liver resection for hepatocellular carcinoma on cirrhosis give the procedure added value. *Annals of Surgery*. 2001;234(1):71-8.

64. Poon RTP, Tso WK, Pang RWC, Ng KKC, Woo R, Tai KS, et al. A phase I/II trial of chemoembolization for hepatocellular carcinoma using a novel intra-arterial drug-eluting bead. *Clinical Gastroenterology and Hepatology*. 2007;5(9):1100-8.
65. Ishii H, Furuse J, Kinoshita T, Konishi M, Nakagohri T, Takahashi S, et al. Hepatectomy for hepatocellular carcinoma patients who meet the Milan criteria. *Hepato-gastroenterology*. 2008;55(82-83):621-6.
66. Poon RTP, Fan ST, Ng IOL, Wong J. Significance of resection margin in hepatectomy for hepatocellular carcinoma - A critical reappraisal. *Annals of Surgery*. 2000;231(4):544-51.
67. Yamazaki S, Takayama T. Surgical treatment of hepatocellular carcinoma: Evidence-based outcomes. *World Journal of Gastroenterology*. 2008;14(5):685-92.
68. Clavien PA, Lesurtel M, Bossuyt PMM, Gores GJ, Langer B, Perrier A, et al. Recommendations for liver transplantation for hepatocellular carcinoma: an international consensus conference report. *Lancet Oncology*. 2012;13(1):E11-E22.
69. Mazzaferro V, Bhoori S, Sposito C, Bongini M, Langer M, Miceli R, et al. Milan Criteria in Liver Transplantation for Hepatocellular Carcinoma: An Evidence-Based Analysis of 15 Years of Experience. *Liver Transplant*. 2011;17:S44-S57.
70. Samuel D, Colombo M, El-Serag H, Sobesky R, Heaton N. Toward Optimizing the Indications for Orthotopic Liver Transplantation in Hepatocellular Carcinoma. *Liver Transplant*. 2011;17:S6-S13.
71. Pommergaard HC, Rostved AA, Adam R, Thygesen LC, Salizzoni M, Gómez Bravo MA, et al. Vascular invasion and survival after liver transplantation for hepatocellular carcinoma: a study from the European Liver Transplant Registry. *HPB (Oxford)*. 2018;20(8):768-75.
72. Díaz-González Á, Reig M, Bruix J. Treatment of Hepatocellular Carcinoma. *Dig Dis*. 2016;34(5):597-602.
73. Fang Y, Chen W, Liang X, Li D, Lou H, Chen R, et al. Comparison of long-term effectiveness and complications of radiofrequency ablation with hepatectomy for small hepatocellular carcinoma. *J Gastroenterol Hepatol*. 2014;29(1):193-200.
74. Tiong L, Maddern GJ. Systematic review and meta-analysis of survival and disease recurrence after radiofrequency ablation for hepatocellular carcinoma. *Br J Surg*. 2011;98(9):1210-24.
75. Yang DJ, Luo KL, Liu H, Cai B, Tao GQ, Su XF, et al. Meta-analysis of transcatheter arterial chemoembolization plus radiofrequency ablation versus transcatheter arterial chemoembolization alone for hepatocellular carcinoma. *Oncotarget*. 2017;8(2):2960-70.
76. Chen QW, Ying HF, Gao S, Shen YH, Meng ZQ, Chen H, et al. Radiofrequency ablation plus chemoembolization versus radiofrequency ablation alone for hepatocellular carcinoma: A systematic review and meta-analysis. *Clin Res Hepatol Gastroenterol*. 2016;40(3):309-14.
77. Tse RV, Hawkins M, Lockwood G, Kim JJ, Cummings B, Knox J, et al. Phase I study of individualized stereotactic body radiotherapy for hepatocellular carcinoma and intrahepatic cholangiocarcinoma. *J Clin Oncol*. 2008;26(4):657-64.
78. Culleton S, Jiang H, Haddad CR, Kim J, Brierley J, Brade A, et al. Outcomes following definitive stereotactic body radiotherapy for patients with Child-Pugh B or C hepatocellular carcinoma. *Radiother Oncol*. 2014;111(3):412-7.
79. Sanuki N, Takeda A, Oku Y, Mizuno T, Aoki Y, Eriguchi T, et al. Stereotactic body radiotherapy for small hepatocellular carcinoma: a retrospective outcome analysis in 185 patients. *Acta Oncol*. 2014;53(3):399-404.

80. Seo YS, Kim MS, Yoo SY, Cho CK, Choi CW, Kim JH, et al. Preliminary Result of Stereotactic Body Radiotherapy as a Local Salvage Treatment for Inoperable Hepatocellular Carcinoma. *Journal of Surgical Oncology*. 2010;102(3):209-14.
81. Sørensen JB, Klee M, Palshof T, Hansen HH. Performance status assessment in cancer patients. An inter-observer variability study. *British journal of cancer*. 1993;67(4):773-5.
82. Verger E, Salameró M, Conill C. Can Karnofsky Performance Status Be Transformed to the Eastern Cooperative Oncology Group Scoring Scale and Vice-Versa. *European Journal of Cancer*. 1992;28a(8-9):1328-30.
83. Kudo M, Finn RS, Qin S, Han KH, Ikeda K, Piscaglia F, et al. Lenvatinib versus sorafenib in first-line treatment of patients with unresectable hepatocellular carcinoma: a randomised phase 3 non-inferiority trial. *Lancet*. 2018;391(10126):1163-73.
84. Bruix J, Qin SK, Merle P, Granito A, Huang YH, Bodoky G, et al. Regorafenib for patients with hepatocellular carcinoma who progressed on sorafenib treatment (RESORCE): a randomised, double-blind, placebo-controlled, phase 3 trial. *Lancet*. 2017;389(10064):56-66.
85. Llovet JM, Bruix J, Grp BCLC. Systematic review of randomized trials for unresectable hepatocellular carcinoma: Chemoembolization improves survival. *Hepatology*. 2003;37(2):429-42.
86. Lencioni R, de Baere T, Soulen MC, Rilling WS, Geschwind JFH. Lipiodol Transarterial Chemoembolization for Hepatocellular Carcinoma: A Systematic Review of Efficacy and Safety Data. *Hepatology*. 2016;64(1):106-16.
87. Lencioni R, Llovet JM, Han GH, Tak WY, Yang JM, Guglielmi A, et al. Sorafenib or placebo plus TACE with doxorubicin-eluting beads for intermediate stage HCC: The SPACE trial. *Journal of Hepatology*. 2016;64(5):1090-8.
88. Vilgrain V, Pereira H, Assenat E, Guiu B, Ilonca AD, Pageaux GP, et al. Efficacy and safety of selective internal radiotherapy with yttrium-90 resin microspheres compared with sorafenib in locally advanced and inoperable hepatocellular carcinoma (SARAH): an open-label randomised controlled phase 3 trial. *Lancet Oncology*. 2017;18(12):1624-36.
89. Finn RS, Qin S, Ikeda M, Galle PR, Ducreux M, Kim TY, et al. Atezolizumab plus Bevacizumab in Unresectable Hepatocellular Carcinoma. *N Engl J Med*. 2020;382(20):1894-905.
90. Wilhelm SM, Adnane L, Newell P, Villanueva A, Llovet JM, Lynch M. Preclinical overview of sorafenib, a multikinase inhibitor that targets both Raf and VEGF and PDGF receptor tyrosine kinase signaling. *Mol Cancer Ther*. 2008;7(10):3129-40.
91. Wilhelm S, Carter C, Lynch M, Lowinger T, Dumas J, Smith RA, et al. Discovery and development of sorafenib: a multikinase inhibitor for treating cancer. *Nat Rev Drug Discov*. 2006;5(10):835-44.
92. Llovet JM, Ricci S, Mazzaferro V, Hilgard P, Gane E, Blanc JF, et al. Sorafenib in advanced hepatocellular carcinoma. *New England Journal of Medicine*. 2008;359(4):378-90.
93. Køstner AH, Sorensen M, Olesen RK, Grønbæk H, Lassen U, Ladekarl M. Sorafenib in advanced hepatocellular carcinoma: a nationwide retrospective study of efficacy and tolerability. *ScientificWorldJournal*. 2013;2013:931972.
94. Abou-Alfa GK, Meyer T, Cheng AL, El-Khoueiry AB, Rimassa L, Ryoo BY, et al. Cabozantinib in Patients with Advanced and Progressing Hepatocellular Carcinoma. *New England Journal of Medicine*. 2018;379(1):54-63.

95. Zhu AX, Kang YK, Yen CJ, Finn RS, Galle PR, Llovet JM, et al. Ramucirumab after sorafenib in patients with advanced hepatocellular carcinoma and increased α -fetoprotein concentrations (REACH-2): a randomised, double-blind, placebo-controlled, phase 3 trial. *Lancet Oncol.* 2019;20(2):282-96.
96. Finn RS, Ryoo BY, Merle P, Kudo M, Bouattour M, Lim HY, et al. Pembrolizumab As Second-Line Therapy in Patients With Advanced Hepatocellular Carcinoma in KEYNOTE-240: A Randomized, Double-Blind, Phase III Trial. *J Clin Oncol.* 2020;38(3):193-202.
97. Bruix J, Takayama T, Mazzaferro V, Chau GY, Yang JM, Kudo M, et al. Adjuvant sorafenib for hepatocellular carcinoma after resection or ablation (STORM): a phase 3, randomised, double-blind, placebo-controlled trial. *Lancet Oncology.* 2015;16(13):1344-54.

5. Metode

Litteratursøgning

Litteraturen er fremsøgt ad hoc. Dette afsnit uddybes ved næste opdatering.

Litteraturgennemgang

Rapportens videnskabelige evidens er graderet i seks niveauer og anbefalingerne i tre styrker.

Videnskabelig evidens:

Ia Metaanalyse af randomiserede, kontrollerede undersøgelser

Ib Mindst en randomiseret, kontrolleret undersøgelse

Ila Mindst en god, kontrolleret, ikke-randomiseret undersøgelse

Ilb Mindst en anden type, god, lignende, eksperimentel, ikke-randomiseret undersøgelse

III Gode deskriptive undersøgelser

IV Ekspertkomite eller velestimerede autoriteter

Styrke af anbefalinger:

A - Kræver mindst en randomiseret undersøgelse blandt flere gode undersøgelser, som alle er grundlæggende for anbefalingen (Ia, Ib)

B - Kræver gode, kliniske undersøgelser som grundlag for anbefalingen (Ila, Ilb, III)

C - Kræver ekspertkomite eller autoritet, men siger, at der ikke findes gode kliniske undersøgelser som grundlag (IV)

Formulering af anbefalinger

Der er i formulering af anbefalingerne lagt vægt på et aktivt sprog, herunder brugen af kan, bør og skal. Gruppen har i fællesskab formuleret anbefalingerne og godkendt disse.

Interessentinvolvering

Der er i denne omgang ikke involveret patienter eller øvrige interessenter foruden DLGCG.

Høring

Ej anført om retningslinjen har været i ekstern høring.

Godkendelse

Faglig godkendelse:

Alle relevante parter i DLGCG er hørt og har haft mulighed for at kommentere på retningslinjen.

Administrativ godkendelse:

26. april 2023

Anbefalinger, der udløser betydelig merudgift

Ingen af retningslinjens anbefalinger vurderes at udløse betydelig merudgift.

Forfattere og habilitet

Retningslinjerne er udarbejdet af:

Repræsentanter godkendt af Dansk Kirurgisk Selskab:

- Peter Nørgaard Larsen, Redaktør, Rigshospitalet
- Allan Rasmussen, Rigshospitalet
- Nicolai Schultz, Rigshospitalet
- Frank Viborg Mortensen, Århus Universitetshospital
- Anders Riegels Knudsen, Århus Universitetshospital
- Mogens Stender, Ålborg Universitetshospital
- Mogens Sall, Ålborg Universitetshospital
- Torsten Pless, Odense Universitetshospital

Repræsentanter godkendt af Dansk Selskab for Klinisk Onkologi:

- Kirsten Vistisen, Herlev Universitetshospital
- Finn Ole Larsen, Herlev Universitetshospital
- Britta Weber, Århus Universitetshospital
- Hanna Rahbek Mortensen, Århus Universitetshospital
- Anders Kindberg Boysen, Århus Universitetshospital
- Morten Ladekarl, Ålborg Universitetshospital
- Signe Risum, Rigshospitalet
- Lars Henrik Jensen, Vejle Sygehus

Repræsentanter godkendt af Dansk Radiologisk Selskab

- Eva Fallentin Rigshospitalet

Repræsentanter godkendt af Dansk Patologi Selskab

- Gro Willemoe, Rigshospitalet
- Stephen Hamilton, Århus Universitetshospital

Repræsentanter godkendt af Dansk Selskab for Gastroenterologi og Hepatologi

- Jens Otto Clemmesen, Rigshospitalet Henning Grønbæk, Aarhus Universitetshospital
- Gerda Elisabeth Villadsen, Aarhus Universitetshospital

Repræsentanter godkendt af Dansk Selskab for Klinisk Fysiologi og Nuklearmedicin

- Annika Loft, Rigshospitalet

DLGCG's Sekretariat:

- Lotte Schultz, Rigshospitalet

Den enkelte deltager har deltaget i DLGCG's cholangiocarcinom-seminarer og/eller aktivt bidraget med indlæg til retningslinjerne og/eller læst korrektur på retningslinjerne og efterfølgende godkendt dem.

København 06.10.2020

Peter Nørgaard Larsen, Kirurgisk Klinik C, Rigshospitalet.

Jf. [Habilitetspolitikken](#) henvises til deklaration via Lægemiddelstyrelsens hjemmeside for detaljerede samarbejdsrelationer: <https://laegemiddelstyrelsen.dk/da/godkendelse/sundhedspersoners-tilknytning-til-virksomheder/lister-over-tilknytning-til-virksomheder/apotekere,-laeger,-sygeplejersker-og-tandlaeger>

Plan for opdatering

DLGCG's styregruppe samles en gang om året mhp. revision af retningslinjerne. Ved afgørende gennembrud i diagnostik og behandling vil retningslinjerne ændres oftere.

Version af retningslinjeskabelon

Retningslinjen er udarbejdet i version 9.3 af skabelonen.

6. Monitorering

Den kliniske kvalitetsdatabases styregruppe har mandatet til at beslutte databasens indicatorsæt, herunder hvilke specifikke processer og resultater der monitoreres i databasen.

7. Bilag

Bilag 1 – (CT-protokol)

3-faset MDCT-protokol til diagnostik af hepatocellulært carcinom, HCC

Protokolforslag baseret på anvendelse af mindst 64 slice skanner

Kontraststof

Type	Iodholdig non-ionisk kontrast 300 - 400 mg I/ml.
Mængde	Optimal kontrast mellem hypervaskulært HCC og omgivende leverparenkym kræver en kontrastdosis på minimum 600 mg I pr kg legemsvægt
Oralt kontraststof	Evt. vand ½ - 1 liter som oralt kontraststof
Saltvand	Efter kontraststofinjektionen injiceres saltvand, 40 ml, med samme hastighed som kontraststoffet
Faser	Tre faser efter i.v. kontrast. Der kan suppleres med tomskanning for at detektere jernholdige regenerationsnoduli med høj densitet før kontrast, men tomskanning er ikke obligatorisk
Kontraststof	Injiceres med motorsprøjte, 4 – 5 ml/sek. Varighed af kontrastinjektionen skal være 25-30 sek. Der anvendes bolustracking teknik med placering af ROI i aorta, lige kranielt for trunkus coeliakus Tærskel for trigger 150 HU
Arteriefase	Skanning 18 sekunder efter trigger giver optimal tumor/lever kontrast Hele leveren dækkes
Venefase	Skanning 45 sekunder efter trigger (ca. 60 sekunder efter start af kontrastindgift) Skanningen omfatter thorax og hele abdomen og anvendes til vurdering af wash-out i tumor og relation til portal- og levervener, samt evt. metastaser

Sen fase (ekvilibrum)	180 sekunder efter start af kontrastindgift. Hele leveren dækkes. Anvendes til vurdering af wash-out i tumor.
------------------------------	---

Skanneteknik

Detektor konfiguration	0,5 mm x 64
Kv	120
Effektiv mAs	250-300
Billeder	Rekonstruktion i tre planer med 3 mm snit

Bilag 2 - (MR protokol)

Vejledende protokol for MR af lever mhp. hepatocellulært carcinom, HCC, 1.5 – 3 Tesla magnet Snittykkelse og skantider afhænger af den anvendte skanner og gradientstyrken.

T2 vægtede sekvenser mhp. hyperintensitet i tumor:

1. Coronal HASTE/Single Shot FSE T2, 5- 6 mm snit
2. Transversel FSE T2 (gerne restored/fast recovery/drive), 5-6 mm snit med fedtsuppression

T1 vægtede sekvenser mhp. fedtindhold/blødning eller jernindhold i tumor

3. Transversel T1 2D GRE in/opposed phase, 4 - 6 mm snit eller 3D Dixon-sekvens

Fedtsupprimerede T1 vægtede 3D sekvenser mhp. arteriel opladning og udvaskning i tumor:

4. Transversel T1 3D GRE fatsat (VIBE/LAVA/THRIVE), 2-4 mm snit præ-ZIP
5. Gentages efter Gadolinium kontrast i enkelt dosis 0,1 mmol pr kg, injektionshastighed 2 ml/sek med fast delay, skanning 20,60 og 180 sek. efter start af kontrast-injektionen. Evt. anvendes bolus-tracking eller test-bolus-teknik.

Lever-specifik kontrast øger sensitiviteten for HCC, men indgår ikke i den diagnostiske algoritme.

Der er aktuelt to leverspecifikke kontraststoffer tilgængelige, begge Gadoliniumforbindelser, som ud over den kendte ekstracellulære kontrast-funktion har en leverspecifik effekt. Det ene er Gd-BOPTA (Multihance), hvor ca. 5 % af kontrasten optages i levercellerne og udskilles i galden. Det andet er Gd-EO-DTPA (Primovist), hvor 30-50 % af kontrasten optages i leveren, anbefalet dosis er her 0,025 mmol/kg. Primovist er endnu ikke godkendt til markedsføring i Danmark og kræver derfor tilladelse fra Lægemiddelstyrelsen.

Ved anvendelse af leverspecifik kontrast gentages kontrast-serien (serie 5) med optagelser i hepatobiliær fase, dvs. 1 – 1½ time efter kontrastindgift ved Multihance og 20 minutter (forlænges til 30 min ved svær cirrose) efter kontrastindgift ved Primovist.

Ved anvendelse af Primovist ses pseudo-washout i den sene fase (180 sek), hvis processen ikke optager den leverspecifikke kontrast. Dynamisk washout må derfor kun beskrives ved Primovist, hvis det ses i venefase (60 sek)

Diffusionsvægtet MR øger også sensitiviteten for HCC og den diffusionsvægtede sekvens skannes før eller efter kontrastinjektion, optimalt som free breathing sekvens med navigatorstyring, idet man her kan skanne med flere b-værdier (f.eks. 50, 400 og 800) på én gang og få en nøjagtig ADC-map.

Bilag 3 - (SIOPEL III)

Hent: [SIOPEL III](#)

8. Om denne kliniske retningslinje

Denne kliniske retningslinje er udarbejdet i et samarbejde mellem Danske Multidisciplinære Cancer Grupper (DMCG.dk) og Regionernes Kliniske Kvalitetsudviklingsprogram (RKKP). Indsatsen med retningslinjer er forstærket i forbindelse med Kræftplan IV og har til formål at understøtte en evidensbaseret kræftindsats af høj og ensartet kvalitet i Danmark. Det faglige indhold er udformet og godkendt af den for sygdommen relevante DMCG. Sekretariatet for Kliniske Retningslinjer på Kræftområdet har foretaget en administrativ godkendelse af indholdet. Yderligere information om kliniske retningslinjer på kræftområdet kan findes på:

www.dmcg.dk/kliniske-retningslinjer

Retningslinjen er målrettet klinisk arbejdende sundhedsprofessionelle i det danske sundhedsvæsen og indeholder systematisk udarbejdede udsagn, der kan bruges som beslutningsstøtte af fagpersoner og patienter, når de skal træffe beslutning om passende og korrekt sundhedsfaglig ydelse i specifikke kliniske situationer.

De kliniske retningslinjer på kræftområdet har karakter af faglig rådgivning. Retningslinjerne er ikke juridisk bindende, og det vil altid være det faglige skøn i den konkrete kliniske situation, der er afgørende for beslutningen om passende og korrekt sundhedsfaglig ydelse. Der er ingen garanti for et succesfuldt behandlingsresultat, selvom sundhedspersoner følger anbefalingerne. I visse tilfælde kan en behandlingsmetode med lavere evidensstyrke være at foretrække, fordi den passer bedre til patientens situation.

Retningslinjen indeholder, ud over de centrale anbefalinger (kapitel 1 – quick guide), en beskrivelse af grundlaget for anbefalingerne – herunder den tilgrundliggende evidens (kapitel 3), referencer (kapitel 4) og anvendte metoder (kapitel 5).

Anbefalinger mærket A baserer sig på stærkeste evidens og anbefalinger mærket D baserer sig på svageste evidens. Yderligere information om styrke- og evidensvurderingen, der er udarbejdet efter "[Oxford Centre for Evidence-Based Medicine Levels of Evidence and Grades of Recommendations](#)", findes her:

Generelle oplysninger om bl.a. patientpopulationen (kapitel 2) og retningslinjens tilblivelse (kapitel 5) er også beskrevet i retningslinjen. Se indholdsfortegnelsen for sidehenvisning til de ønskede kapitler.

Retningslinjeskabelonen er udarbejdet på baggrund af internationale kvalitetskrav til udvikling af kliniske retningslinjer som beskrevet af både [AGREE II](#), [GRADE](#) og [RIGHT](#).

For information om Sundhedsstyrelsens kræftpakker – beskrivelse af hele standardpatientforløbet med angivelse af krav til tidspunkter og indhold – se for det relevante sygdomsområde: <https://www.sst.dk/>

Denne retningslinje er udarbejdet med økonomisk støtte fra Sundhedsstyrelsen (Kræftplan IV) og RKKP.